Aus dem zahnärztlichen Institut
der Universität Tübingen

Vorstand: Prof. Dr. H. Peckert.

Beiträge zur Pathologie des Milchgebisses.

Inaugural-Dissertation

zur Erlangung der Doktorwürde der
Zahnheilkunde
einer hohen Medizinischen Fakultät
der Eberhard-Karls-Universität
zu Tübingen.

Vorgelegt von Albert Bonnet, Zahnarzt
aus Lendsiedel, Oberamt Gerabronn.

Aus dem zahnärztlichen Institut
der Universität Tübingen

Vorstand: Prof. Dr. H. Peckert.

Beiträge zur Pathologie des Milchgebisses.

Inaugural-Dissertation

zur Erlangung der Doktorwürde der
Zahnheilkunde
einer hohen Medizinischen Fakultät
der Eberhard-Karls-Universität
zu Tübingen.

Vorgelegt von Albert Bonnet, Zahnarzt
aus Lendsiedel, Oberamt Gerabronn.

Dekan: Prof. Dr. Haffner.

Berichterstatter: Prof. Dr. Praeger.

Zum Druck genehmigt
von der Medizinischen Fakultät Tübingen.

Meinem verehrten Lehrer,

Herrn Prof. Dr. Praeger

in Dankbarkeit gewidmet.

Digitized by the Internet Archive
in 2026

https://archive.org/details/IA40153309_0219

Vorwort

Vorliegende Arbeit soll einen gewissen Überblick geben über das, was von der Pathologie des Milchgebisses für den Zahnarzt von Interesse ist. Es ist vor allem das gesammelt und zusammengestellt, was in der Literatur in größeren Originalarbeiten, kurzen Aufsätzen und Referaten zerstreut war und soweit möglich, durch selbstbeobachtete Fälle illustriert. Manchmal war es angebracht, die Grenzen des Themas zu durchbrechen und kurz darauf einzugehen, inwieweit das erkrankte oder falsch behandelte Milchgebiß schädigenden Einfluß hat auf das Wohlbefinden des bleibenden Gebisses. Die Untersuchung über unkomplizierte und komplizierte Karies im Milchgebiß wurden an Hand einer Auswahl aus 166 eigenen Schnitten und einigen Zahnschliffen angestellt.

I. Pathologie des Milchzahndurchbruchs.

Als eine sehr große Seltenheit kann man es bezeichnen, wenn ein Kind schon mit Zähnchen auf die Welt kommt. Der beredte Volksmund war natürlich von jeher nicht müßig, solche Begebenheiten als besondere Kuriositäten der Nachwelt zu überliefern und den also von der Natur begünstigten Lebewesen ungewöhnliche Fähigkeiten und besonderes Glück im Leben anzudichten. Tugendreich hat die Häufigkeit der Fälle von angeborenen Zähnen zahlenmäßig angegeben und glaubt, daß unter 6000 Säuglingen einmal ein Kind mit einem oder mehreren Zähnen zur Welt kommt. Nach Schröder kommen jedoch solche Fälle nur halb so oft vor.

Wir haben das seltene Glück gehabt, in unserer Klinik im November 1930 ein neugeborenes Kind zu sehen, bei dem die mittleren, unteren Milchschneidezähne eben im Begriff waren, durch die Schleimhaut durchzutreten. Wie bei diesem Kind, so handelt es sich bei den in der Literatur erwähnten Fällen meist um die mittleren Schneidezähne des Unterkiefers, die vorzeitig durchbrechen. Einen äußerst seltenen Fall hat jedoch Siegmund veröffentlicht, der von einem Kind berichtet, das mit einer vollständig durchgebrochenen Milchzahnreihe auf die Welt kam.

Beim Studium der Literatur habe ich da und dort wissenschaftliche Arbeiten entdeckt, in denen empfohlen wird, die von einem Kind mit auf die Welt gebrachten Zähnchen zu entfernen. Als Grund dafür wurde angeführt, daß beim Sauggeschäft eine Verletzung der Brustwarze durch die scharfen Kanten der Zähne zu befürchten sei. Solche Verletzungen schließen bekanntlich immer die große Gefahr der Entstehung einer Mastitis in sich. Es scheint aber, daß diese Autoren unter den angeborenen Zähnen nicht unterscheiden:

1. Ueberzählige Zahnrudimente, die keine Wurzel haben und bald verloren gehen.
2. Die zu früh erschienenen normalen Milchzähne mit deutlichem Ansatz zur Wurzelbildung.

Ad 1. Die überzähligen Zahnrudimente sind, wie gesagt, wurzellos, mangelhaft verkalkt und sitzen äußerst locker gleich kleinen Käppchen von weißlicher Farbe der kindlichen Schleimhaut auf. Die Krone hat nicht die übliche Schneidezahnform mit horizontaler Schneidekante, sondern ist gewöhnlich mißgestaltet und spitz wie die Krone eines Eckzahns. Scheff glaubt, daß sie vornehmlich bei körperlich schwach entwickelten Kindern vorkommen und empfiehlt die Extraktion, da die regulären Milchzähne noch nachkommen. Merkwürdigerweise haben diese Zähne keine Pulpa; sie sitzen vielmehr haubenartig auf einer kleinen Schleimhautpapille, die die Stelle der Pulpa vertritt.

Einen ganz eigenartigen Fall beschreibt Flesch: Ein Kind war mit einem unteren, rechten, mittleren Schneidezahn auf die Welt gekommen. Er saß ganz lose auf der Schleimhaut, gleich dem oben beschriebenen Hautzahn. Nach kurzer Zeit fiel das Zähnchen aus, und es stellte sich ein kurzer konischer Zapfen von gelblich-weißer Farbe ein, anscheinend der Dentinanteil des Zahnes. Der angebliche Hautzahn war also nichts anderes als der vorzeitig und selbständig durchgebrochene Schmelzmantel des Zahnes.

Die einzige eingehende Beschreibung eines solchen Zahnrudimentes stammt von Schröder und Moral. Der frühe Ausfall des Zahnes geht spontan und ohne Blutung vor sich. Die zurückbleibende kleine Papille, die „Pulpa" des Zahnes liegt frei, bildet sich langsam zurück und verschwindet zuletzt ganz. Der Zahn selbst zeigt sehr geringen Schmelzüberzug.

Der Dentinmantel ist, im Gegensatz zu den bleibenden Zähnen, an der Spitze am stärksten, wird cervicalwärts immer dünner und läuft zuletzt in eine scharfe Schneide aus. Die Dentinkanälchen durchsetzen das Dentin in seiner ganzen Dicke bis zur Schmelzdentingrenze. Wir haben also normales, wohl gebildetes Dentin vor uns. Am Zahnhalsteil des Dentinkörpers verschwinden die Dentinkanälchen allmählich ganz, und das Dentin nimmt eine homogene, knochenähnliche Struktur an. Nach der Annahme von Schröder und Moral handelt es sich hier um „Osteodentin", ein von der Pulpa gebildetes, gefäßhaltiges, mehr oder weniger lamellöses und von Knochenzellen durchsetztes, hartes Gewebe, das außerdem den Zahnkanälchen ähnliche Röhrchen enthält. Innerhalb des Dentinkörpers befindet sich das zellreiche Gewebe der oben schon erwähnten Pulpa mit der bekannten Grundsubstanz: Fasern, Zellen, Nerven und Gefäßen. Die Odontoblastenschicht ist deutlich ausgebildet. Im Pulpenparenchym zeigten sich

kleine Blutungen, wohl von der Hin- und Herbewegung des Zahnes und der daraus resultierenden Quetschung oder Verletzung der Gefässe herrührend. Unterhalb des Osteodentinanteils des Zahnes findet sich eine kleine Knochenlamelle, die in direktem Zusammenhang mit der darunterliegenden Schleimhaut steht.

Eine Extraktion der wurzellosen Zähnchen ist in Anbetracht der sich regelmäßig einstellenden starken Blutungen in so frühem Alter nicht zu empfehlen. Man wartet lieber, bis sie nach kurzer Lebensdauer von selbst ausfallen. Wie schwer solche Blutungen mitunter sein können, geht aus einer Beschreibung Magitôts hervor, der vom Verblutungstode eines Neugeborenen nach Entfernung eines angeborenen Zahnes berichtet (nach Nôggerath).

Ad. 2. Bei der zweiten Form der angeborenen Zähne handelt sich um zu früh durchgebrochene reguläre Milchzähne. Eine Extraktion dieser Zähne wäre natürlich ein Fehler, denn dem Kind bleibt bis zum Erscheinen der bleibenden Zähne die Zahnlücke, die für das Kieferwachstum und die normale Zahnstellung sehr nachteilig sein kann. Es sind meist die unteren, mittleren Schneidezähne, die bei der Geburt vorhanden sind oder kurz vor dem Durchbruch stehen.

Einen seltenen Fall hat Scheff beobachtet, wo ein Kind mit den Zähnen $\frac{4\,2\,1\;\;1\,2\,4}{4}$ auf die Welt kam. Nicht gerade häufig ist auch der vorzeitige Durchbruch bzw. das gleichzeitige Vorhandensein unterer und oberer Schneidezähne.

Treten die Milchzähne, anstatt im 6. oder 7. Monat, schon im 3. oder 4. Monat auf, so sprechen wir von einer Dentitio praecox. Früher nahm man an, daß die Dentitio praecox der Ausdruck irgend welcher Störungen des Gesamtorganismus ist, heute ist man jedoch fast allgemein der Ansicht, daß dem zu frühen Durchbruch der Milchzähne keine symptomatische Bedeutung zugemessen werden darf. Gebert nimmt zwar an, daß Lues die Ursache der frühen Dentition darstellt, und Henoch glaubt, daß im Laufe einer Periostitis des Alveolarrandes die Exsudation und Schwellung innerhalb der Alveole die Zahnkrone nach außen pressen.

Als Ursache des zu frühen Durchbruchs kommt in Betracht:

1. Die vorzeitige Keimanlage mit anschließendem normalen Wachstum,
2. die zeitlich normale Keimanlage mit anschließendem beschleunigten Wachstum,
3. eine ganz oberflächliche Lagerung des Zahnkeims.

Teichmann schließt nach einer Reihe von Beobachtungen aus der Jenaer Kinderklinik, daß die Dentitio praecox eine familiäre Vererbungseigentümlichkeit darstellt, ganz gleich, ob die Zähne bereits bei der Geburt vorhanden sind, oder erst nach dieser durchbrechen. Eine Bevorzugung des männlichen oder weiblichen Geschlechts ist dabei nicht zu beobachten.

Zeitliche Schwankungen im Durchbruch der Milchzähne zwischen dem 6. und 8. Monat kann man ruhig noch als physiologisch ansehen. Bekannt ist ja auch der klimatische Einfluß auf den Durchbruch der Zähne. Wenn jedoch im 9. und 10. Monat die Zähne noch nicht Miene gemacht haben, durchzubrechen, so dürfen wir ohne weiteres von einer verspäteten Zahnung, einer Dentitio tarda reden. Die Dentitio tarda ist nun im Gegensatz zur Dentitio praecox der deutliche Ausdruck einer Konstitutionsänderung. Auch abnorm ausgedehnte Dentitionspausen, die ja normalerweise nach Durchbruch der unteren mittleren Schneidezähne, oberen seitlichen Schneidezähne und ersten Milchmolaren eintreten, sind das untrügliche Zeichen einer Störung des Gesamtorganismus. Dasselbe gilt von der Willkürlichkeit im Durchtritt der Zähne und dem späten Abschluß der Zahnung. So beobachtete Dugés das Zahnen bei Kindern bis ins 11. Jahr, Reyer bis in das 13. und Linderer bis in das 15. Jahr. Smellic sah bei einem jungen Menschen die erste Dentition bis in das 21. Jahr fortdauern und Mückisch schreibt von einem Mädchen, das bis zum 2. Jahr keinen Zahn und im 5. Jahr erst 18 Zähne hatte, die alle ganz unregelmäßig kamen. Schuld an der verspäteten Zahnung ist zweifellos die Rachitis. Davon Näheres an anderer Stelle. Unter Umständen kommen noch Lues connatalis, Myxödem und Mongolismus als Ursachen in Betracht. Ärztliche Untersuchung des endokrinen Systems ist bei solchen Kindern unumgänglich, da eine etwaige beginnende Krankheit dann bald erkannt und mit energischen Gegenmaßnahmen angegangen werden kann. Meist wird man jedoch auf eine Behandlung der Allgemeinstörung und auf Umstellung der Diät einen prompten Durchtritt der Milchzähne bekommen. Beachtenswert ist noch, daß fieberhafte Erkrankungen den Zahndurchtritt nicht hemmen, sondern im Gegenteil beschleunigen.

Ganz falsch wäre es zu glauben, den Zähnen durch Incision zum Durchbruch verhelfen zu können, wenn sie sich allzulange unter einem kleinen Schleimhautwulst verbergen. Wir haben während des ganzen Durchbruchs keine Blutung,

keine Kontinuitätstrennung des Epithels, da das Schmelzoberhäutchen im Zusammenhang mit dem Mundhöhlenepithel bleibt. Der ganze Zahndurchbruch geht völlig reizlos und physiologisch von statten. Inzidiert man nun einen solchen Schleimhautwulst, so besteht die Möglichkeit einer Infektion der Schleimhaut, des Zahnkeims und des Kieferknochens. Es ist unmöglich, die Inzisionswunde keimfrei zu halten, zumal bei Kindern, die gerade während des Zahndurchbruchs mehr denn je auf allerlei mehr oder weniger sauberen Gegenständen herumkauen. Früher wurden diese sogenannten Skarifikationen sogar mehrmals am Tage durchgeführt, das Resultat war aber ganz anders als bezweckt. Von der rein lokalen Entzündung kam es nicht selten zu sequestrierender Zahnkeimentzündung (folliculitis expulsiva) und zu Osteomyelitis des Kiefers. Manchmal verlief die Erkrankung gar nicht bloß lokal und der kleine Patient starb an allgemeiner Sepsis. Bei auftretender Osteomyelitis ist natürlich der Herd in weitem Umfang auszuräumen, wobei mitunter nicht zu umgehen ist, den Zahnkeim des bleibenden Zahnes mit zu entfernen.

II. Dentitionskrankheiten.

In den letzten Jahren ist man in zahnärztlichen wie auch in ärztlichen Kreisen eifriger denn je an der Arbeit, die Zusammenhänge zwischen Zahnkrankheiten und Erkrankungen anderer Organe des menschlichen Körpers zu studieren. Diese Zusammenhänge sind, glaube ich, bis heute teilweise noch problematisch. Wohl ist es in den Untersuchungen über Fokalinfektion gelungen, Zusammenhänge mit Sicherheit und ganz einwandfrei nachzuweisen; aber solche Fälle stehen noch sehr vereinzelt da, Zufallstreffer möchte man fast sagen. Der Name „Dentitionskrankheiten" stammt aus einer nicht allzu lange zurückliegenden Zeit, wo man in weitesten ärztlichen Kreisen ernsthaft der Meinung war, daß die erste Zahnung beim Kleinkind regelmäßig Krankheiten des Gesamtorganismus irgend welcher Art hervorruft. Im Laufe der Zeit brachten es die alten Ärzte geradezu zu einer gewissen Kunstfertigkeit, fast alle Krankheiten des Säuglings auf die Zahnung zu beziehen und Hypothesen für diesen Zusammenhang zu konstruieren.

Nach den systematischen Untersuchungen, die uns Kassowitz (4000 Fälle) 1892, Politzer 1894 und Fleischmann im Jahre 1897 geliefert haben, ist anzunehmen, daß die Lehre von den sogenannten Dentitionskrankheiten end-

lich aus der medizinischen Literatur verschwinden wird. In Frankreich ist es Magitot schon 1892 gelungen, der richtigen Anschauung zum Sieg zu verhelfen. Hochsinger und Feer bestätigen uns die Ansicht auf Grund ihrer jahrelangen systematischen Beobachtungen, daß eine normal verlaufende Dentition nicht verantwortlich gemacht werden darf für gerade zufällig auftretende Allgemeinerkrankungen des kindlichen Organismus.

Von den Krankheiten, an denen das erstmalige Zahnen des Kindes schuld sein soll, werden immer wieder genannt: Husten, nervöse Reizzustände, Diarrhoe, Fieber, Krämpfe, Ekzeme. Außerdem fällt eine manchmal ziemlich starke Gewichtsabnahme auf.

Betrachten wir aber jetzt schon die Sachlage richtig!

Gerade in dem Alter, in dem die ersten Milchzähne durchbrechen, macht das Kleinkind die Zeit seines häufigsten Krankseins durch. Kuskow (Moskau) hat ganz richtig geurteilt, wenn er alle krankhaften Erscheinungen zur Zeit der ersten Dentition als „zufälliges Zusammentreffen" bezeichnet. P. Demolis (Genf) erklärt die Dentition für eine Episode im Wachstum des Kiefers, nicht für eine lokale, sondern für eine allgemeine Wachstumserscheinung. Clasen (Elberfeld) dagegen vertritt wieder den bejahenden Standpunkt in der Frage der Dentitionskrankheiten und führt als Effekt der ersten Dentition im großen ganzen die Krankheitserscheinungen an, wie sie schon oben aufgezählt sind. Er weist uns unter anderem auch auf seine Beobachtung hin, daß die Kinder während des Zahnens unter einem fortwährenden Drang stehen, alles Erreichbare in den Mund zu stecken und darauf zu beißen. Wer einem solchen Kind schon einmal in den Mund geschaut hat, wird feststellen können, daß das Zahnfleisch entzündlich verändert ist und Druckschmerz verursacht (s. u.). M. Rosenblum (Newark) geht entschieden zu weit, wenn er behauptet, die Zahnung sei ein pathologischer Vorgang.

Von Interesse sind die Untersuchungen Variot's. Er stellte fest, daß während der ersten Dentition bei den Kindern das Längenwachstum mitunter ein bis zwei Monate stockte. Dabei zeigte sich in vereinzelten Fällen noch Gewichtsabnahme. Nach Durchbruch der Zahngruppe wuchs das Kind dann in einer Woche um einen Zentimeter und nahm um 300 bis 400 Gramm zu. Dieses Verhalten konnte Variot an 492 von insgesamt 602 Kindern feststellen.

Kräftige und gut ernährte Kinder zeigten diese Erscheinungen nicht. Bei mittelmäßig entwickelten Kindern beobachtete er Veränderungen in 75 Prozent der Fälle, während bei frühgeborenen, langsamer entwickelten und schlecht ernährten Kindern sich Unregelmäßigkeiten in 100 Prozent der Fälle einstellten. Mehrere Wochen vor der Dentition zeigten die Kinder Appetitlosigkeit, Durchfall und Unruhe bei Nacht. Auch hier, bei den Untersuchungen Variot's, bekommen wir einen Hinweis auf die Bedeutung der Konstitution, die schon weiter oben erwähnt wurde.

Nun noch einige Worte über die schon angedeuteten Lokalerscheinungen im Munde, wie Entzündung, Schwellung und Druckempfindlichkeit des Zahnfleischs. Die Ursache davon sind nicht etwa, wie man leicht versucht ist zu glauben, die Zähne, sondern Insulte extradentalen Ursprungs durch das Aufbeißen auf allerlei Gegenstände, Spielzeug oder einen schmutzigen Schnuller. Also auf nichts Geringerem als einer Infektion durch Verletzung beruhen die letztgenannten Krankheitserscheinungen der kindlichen Mundschleimhaut. Das Auswischen des Mundes mit grobem Tuch macht die entzündlichen Veränderungen natürlich noch viel schlimmer. Es ist richtiger, den Mund des Kindes während des Beginns der ersten Dentition von künstlicher Reinigung ganz unbehelligt zu lassen.

Von den Allgemeinerkrankungen ist die schon genannte Diarrhoe wohl auf die Verwendung ungeeigneter oder verdorbener Milch für die kleinen Kinder zurückzuführen, womit bekanntlich die große Krankheits- und Sterblichkeitsziffer der Säuglinge in den Sommermonaten zusammenhängt. Das auftretende Fieber ist meist ein Symptom von Erkrankungen der Respirationsorgane, des Mittelohrs und ähnlichem. In den „Krämpfen", die das Volk allgemein als solche bezeichnet, sehen wir die augenfälligen Erscheinungen der kindlichen Tetanie, zurückzuführen auf Senkung des Kalkspiegels des Blutes. An einen Zusammenhang zwischen erster Dentition und Hautausschlag glaubt Jalowicz mit Bestimmtheit, nur sieht er den Hautausschlag nicht als Folge des Zahndurchbruchs an, sondern umgekehrt. Diese Hautkrankheit verursacht allgemeines Unbehagen, Unruhe und Temperaturerhöhung, und gerade weil Fieber den Zahndurchbruch fördert, so ist der Grund für das zeitliche Zusammentreffen von Hautaffektion und Zahndurchbruch gefunden.

Da der Hautausschlag meist starken Juckreiz verursacht, so spricht Müllejans geradezu von einer „Urticaria infantum", einer Dermatitis, die Gesicht, Rumpf und Extremitäten befällt und im Unterkiefer starke Rötung und Schwellung der Schleimhaut verursacht. Den Grund dafür sucht Müllejans in der Intoxikation, verursacht durch Resorption großer Mengen verschluckten Speichels, deren Entstehung auf extrem verstärkte Salivation zurückgeht. Bichlmayer führt das Ekzem auf vasomotorische Störungen zurück, die durch den Reiz des durchbrechenden Zahnes auf den Trigeminus entstehen, der wiederum entsprechende Veränderungen am Gehirn verursacht. Im großen ganzen liegen also die Ursachen der Allgemeinerkrankungen klar vor Augen, bis auf die Entstehung des Hautausschlags (Exsudative Diathese s. später), über die man verschiedener Meinung sein kann.

III. Anomalien der Milchzähne.

Die Milchzähne zeichnen sich im Gegensatz zu den bleibenden Zähnen durch große Konstanz ihrer Form aus.

Abnorme Kleinheit ist schon beobachtet worden. Natürlich brauchen auf kleine Milchzähne nicht ebensolche bleibende Zähne zu folgen. Hypoplasien an Milchzahnkronen haben teils Lues congenita, teils Rachitis als Ursache, doch darüber wird noch in einem speziellen Kapitel zu reden sein. Hochsinger und Kassowitz beschreiben noch eine ganz seltene Formanomalie, entstanden auf rachitischer Grundlage. Das sind Milcheckzähne, die stark an Eberzähne erinnern, und die deshalb von den beiden Autoren auch so genannt werden. Auffallend ist neben stark konvexer Biegung ihre Länge, weshalb sie weit über die übrige Zahnreihe hervorragen. Mit dem Auftreten der Eberzähne fand Hochsinger, nebenbei bemerkt, starke hyperostotische Auftreibung der Kiefer an der betreffenden Stelle vergesellschaftet.

An verschiedenen Milchzahnwurzelgattungen kann man mitunter ein wohlausgebildetes überzähliges Würzelchen entdecken (2 Wurzeln an unteren Eckzähnen, 3 Wurzeln an unteren und 4 Wurzeln an oberen Milchmolaren). Abnorme Biegung, Knickung und schraubenförmige Drehung der Wurzeln ist auf Trauma im zartesten Alter, wo die Wurzelbildung noch nicht abgeschlossen war, zurückzuführen.

Ziemlich häufig finden wir Verwachsung zweier Wurzeln im Milchgebiß mit der Hauptlokalisation im Molarengebiet des Oberkiefers. Es spannt sich dort meist von der palatinalen zur distobukkalen Wurzel schwimmhautartig eine mehr oder weniger dicke Lamelle aus. (Vergl. Abb. 1.)

Der eigentliche Verlauf der Wurzeln ist dabei noch deutlich zu erkennen. Ich habe eine solche Verwachsungsstelle mikroskopisch untersucht und gefunden, daß die Verwachsung nicht, wie man meinen könnte, auf Zementhypertrophie, sondern auf der Vereinigung der Dentinanteile beider genannten Wurzeln beruht. Diese Feststellung scheint übereinzustimmen mit der Behauptung Buschs (s. „Verwachsung, Verschmelzung, Zwillingsbildung im Milchgebiß"), daß Zementhypertrophie im Milchgebiß nicht vorkommt.

Wie Praeger an einem Zahnschliff zeigt, ist jedoch Zementhypertrophie auch im Milchgebiß zu finden; sie wird nur deshalb nicht so häufig beobachtet, da der Zementüberschuß frühzeitig resorbiert wird (s. Praeger in Tholuck) .

Es wäre der Mühe wert, die Frage einmal einer eingehenden Prüfung zu unterziehen. An Hand meines einen Schliffes eine Behauptung aufzustellen, wäre natürlich äußerst voreilig.

IV. Verwachsung, Verschmelzung, Zwillingsbildung im Milchgebiß.

Wir haben es hier mit drei Begriffen zu tun, die, im ganzen genommen, dieselbe Anomalie bezeichnen, deren Eigentümlichkeit die Vereinigung zweier Zahnanlagen ist, die ursprünglich gesondert, aber benachbart im Kiefer gelegen haben. Doch dürfen diese Begriffe nicht so ohne weiteres identifiziert werden.

Wenn wir die ältere Literatur aus den letzten Jahrzehnten des vorigen Jahrhunderts durchblättern, finden wir da und dort Fälle von zusammengewachsenen Milchzähnen beschrieben, und fast ebenso oft schließen die Abhandlungen mit den Worten: „Diese Anomalie verdient als äußerst selten besonders registriert zu werden." So sehr selten sind diese Mißbildungen im Milchgebiß aber nicht, das ja eine phylogenetisch frühere Entwicklungsstufe repräsentiert, die sich auch an Bau und Form der Zähne der ersten Dentition ausspricht. So müssen wir auch das häufigere Vorkommen von Verwachsung, Verschmelzung und vor allem der Zwillingsbildung im Milchgebiß (auf das Auftreten überzähliger Zähne

zurückgehend) gegenüber dem bleibenden Gebiß als eine Reminiszenz an ein Ereignis der frühesten Stammesgeschichte ansehen, während in dem viel jüngeren bleibenden Gebiß die Erinnerung daran schon viel mehr verloren gegangen ist. Der erste, der sich mit der Beschreibung dieser Zahnmißbildungen eingehend befaßt hat, war Bleichsteiner (1885). Der Gegenstand seiner Abhandlung war damals ein Fall von Vereinigung des i^1 u. i^2. Nach ihm kam Busch im Jahre 1897. der 22 Fälle von Verschmelzung und Zwillingsbildung im Milchgebiß veröffentlichte. Erst im Jahre 1917 erschien von Partsch zum erstenmal ein vergrößerter Schliff eines Zwillingszahnes vom Milchgebiß in der Literatur.

Seit Wedl ist es üblich geworden, die durch Verwachsung oder Verschmelzung von zwei Zähnen entstandenen anormalen Bildungen einzuteilen in

Dentes concreti,
Dentes confusi und
Dentes geminati.

Dieser Einteilung haben sich alle späteren Autoren angeschlossen und es ist nie der Versuch einer neuen Klassifizierung gemacht worden, obwohl manches an der Wedl'schen Einteilung auszusetzen ist. Ein neues und sehr zweckmäßiges System, das allen Anforderungen gerecht wird, stammt von den Brüdern Friedrich und Walter Lux (D.M.f.Z. 1931). Sie fassen verbundene oder verschweißte Zähne unter dem Sammelbegriff: Dentes connexi sive conjuncti zusammen. Sie zerfallen in zwei Hauptgruppen:

I. Dentes concreti, verwachsene oder besser zusammengewachsene Zähne. Entstehung durch Zementhypertrophie nach vollendeter Ausbildung (unter Schwund des knöchernen Septums).

II. Dentes confusi sive cognati (während der Zahnentwicklung) verschmolzene Zähne.

Die Gruppen I und II lassen sich jede wieder in 3 Unterabteilungen teilen, je nachdem die Verschweißung betrifft:

a) reguläre Zähne unter sich,

b) überzählige Zähne unter sich oder

c) reguläre und überzählige Zähne miteinander.

Ad II sei noch bemerkt: Geht die Vereinigung zweier Zahnanlagen (s. Punkt a, b, c) zu einem Zeitpunkt vor sich, in dem die Bildung der Zahnkrone noch nicht abgeschlossen ist, so bekommen wir einen Zwillingszahn (Dens confusus sive cognatus), wo die beiden Kaukanten der einzelnen Komponen-

ten durch eine scharfe, mehr oder weniger tiefe Inzisur gegeneinander abgesetzt sind.

Im Querschnitt imponiert die Kronenpulpa des einen Zwillingsteils als ein Pulpenhorn der Gesamtpulpa. Eigentlich stellt die Zwillingsbildung keine Zahnmißbildung, sondern eine Keimmißbildung dar. Der mißgebildete Doppelzahn hat sich erst zur Zahnmißbildung heraus entwickelt.

Bei dem reichhaltigen Untersuchungsmaterial von M a a g k ist festzustellen, daß Verschmelzungen und Zwillingsbildungen im Milchgebiß nur im Bereich der Frontzähne vorkommen. Diese Feststellung ist gestützt durch die Untersuchungsergebnisse einer Reihe anderer Autoren. B u s ch gibt als Besonderheit noch an, daß Vereinigungen zweier Nachbarzähne über die Mittellinie hinaus und an den Nähten der Kieferknochen nicht zu finden sind. Es wird also eine Verschmelzung der beiden mittleren Schneidezähne im Unterkiefer und des seitlichen Incisivus im Oberkiefer mit dem Milcheckzahn nicht eintreten.

Auffallend ist, daß M a a g k als Schulzahnarzt Verwachsungen von Milchzähnen nie zu sehen bekommen hat. Anscheinend kommt diese Anomalie nicht vor, denn B u s c h sagt dasselbe, nur mit andern Worten, wenn er schreibt, daß es Zementhypertrophie im Milchgebiß nicht gibt. (Vergleiche jedoch Praeger in Tholuck.)

Ohne Zementhypertrophie keine Verwachsung. Bis jetzt besteht in der Literatur keine einwandfreie histologische Untersuchung über Verwachsung infolge Zementhypertrophie im Milchgebiß und solange muß die Ansicht B u s c h s als zu Recht bestehen.

Verschmelzen zwei Nachbarzähne der normalen Bezahnung mit einem dazwischenliegenden überzähligen Zahn, so kommt ein ganz eigentümlich aussehender Drillingsmilchzahn zustande, der in der Literatur unter dem Namen „Dens trigeminus" (Peckert) bekannt ist.

Ziemlich einfach sind die Zwillingszähne in einem Milchgebiß zu diagnostizieren. Sie setzen sich meist aus zwei Hälften zusammen, deren Größen und Formverhältnisse gleich sind. Zwischen beiden Schneidekantenhälften findet sich die schon erwähnte Inzisur. Vielfach zeigt auch nur eine ganz seichte Furche die Vereinigungsstelle der beiden Schneidekanten an. (Vergl. Abb. 2.) Als Grenze zwischen beiden Kronen sind ziemlich ausgeprägte Furchen zu beobachten. Die Kronen selbst liegen teils in einer Linie, teils bilden sie eine regelrechte V-Form miteinander. Der stumpfe Winkel zeigt

dabei immer nach der palatinalen, bzw. lingualen Richtung. Die V-Ecke ist natürlich eine schwer rein zu haltende Schmutzecke, daher eine Lieblingsstelle für Karies.

Um nun noch einen kurzen Ueberblick zu geben über die hauptsächliche Lokalisation von Verschmelzung und Zwillingsbildung im Milchgebiß, bringe ich noch zwei Schemata aus der Arbeit Maagks.

Dentes concreti
(4 Knaben, 6 Mädchen)

II	I	I	II		
II	I	I	II		
II	I	I	II	II	III
II	I			II	III
II	I				

Dentes confusi sive cognati
(5 Knaben u. 5 Mädchen)

	I		II
II	I	I	II
		I	II
	I		II

Verwachsungen, ich gebrauche das Wort nun wieder im weiteren Sinne, sind im Milchgebiß durchaus harmlos. Ganz unangenehm können sie sich dagegen im bleibenden Gebiß bemerkbar machen im Falle einer Extraktion. Es kann den Zahnarzt ordentlich überraschen, wenn außer dem zu extrahierenden Zahn noch ein gesunder mitkommt, als Dreingabe vielleicht noch ein Stück des Alveolarknochens, vorausgesetzt, daß die Extraktion überhaupt gelingt.

V. Anomalien der Zahnzahl im Milchgebiß.

(Überzahl, Unterzahl, gänzliches Fehlen der Milchzähne, Retention.)

Im Milchgebiß sind Anomalien der Zahnzahl viel seltener als im bleibenden Gebiß. Wie bei den Zahnformen, so zeigt es auch hier eine auffallende Regelmäßigkeit.

Überzahl:

Überzahl ist hauptsächlich im Schneidezahnbereich anzutreffen, und zwar im Oberkiefer häufiger als im Unterkiefer (dabei überschreitet die Gesamtschneidezahnzahl nicht die Zahl 6), doch kommen auch nach Adloffs Veröffentlichung (D.M.f.Z. 1907) überzählige Zähne im Milchmolarenbereich und Zahnrudimente vor, die nicht entfernt einem normalen Milchzahn ähnlich sehen. Der Seltenheit wegen seien sie wörtlich angeführt:

1. „Bei der Extraktion eines unteren, linken, zweiten Milchmolaren, der wegen eines Abszesses extrahiert werden mußte, wurde auf der distalen Seite des Zahnes anscheinend ein Stückchen Zahn-

fleisch mit herausbefördert, das sich bei genauer Besichtigung als ein rudimentäres Zähnchen herausstellte. Es war mesial-distal zusammengedrückt, die Krone schien durch Karies zerstört zu sein. Die Pulpa war eröffnet, die Wurzelspitze zeigte deutliche Spuren von Resorption.

2. In einem 2. Fall wurde ein ähnliches, rudimentäres Zahngebilde mit einem oberen, zweiten, linken Milchmolaren zusammen extrahiert. Hier lag es aber der vorderen bukkalen Wurzel dicht an. Auch hier schien die Krone zerstört zu sein. Die Pulpa war eröffnet."

Zur weiteren Illustration noch einige Fälle:

Lossow fand im Oberkiefer eines Milchgebisses die beiden seitlichen Schneidezähne doppelt vorhanden. (D.z.W. 1910).

Dennant berichtet von einem 8jährigen Knaben, der auf der linken Seite des Unterkiefers zwei normal geformte Cuspidaten der ersten Reihe besaß.

Ibbetson hat in einem kindlichen Unterkiefer 5 Schneidezähne, und Holländer in einem Oberkiefer einen wohlausgebildeten kleinen Schneidezahn zwischen den regulären Incisivi vorgefunden.

Mayrhofer bringt in seinem Lehrbuch ein Modell vom Oberkiefer eines vierjährigen Knaben, bei dem ein Zapfenzahn zwischen und etwas hinter den medialen Milchschneidezähnen saß.

Die Form der überzähligen Zähne variiert also genau ebenso stark wie im bleibenden Gebiß und stellt keineswegs eine genaue Kopie der regulären Milchzähne dar.

Was nun die Ätiologie der Überzahl im Milchgebiß anbetrifft, so sind wir auf folgende Hypothesen angewiesen:

1. Mechanische Abspaltung vom normalen Zahnkeim (Mayrhofer),
2. besondere Produktivität der Zahnleiste, aus der sich anstatt zwei drei Zahnanlagen entwickelt haben.
3. Atavismus, also plötzliches Wiederauftreten von Zahngebilden, die im Laufe der Stammesgeschichte ganz verloren gegangen sind.

So würden also in den oben genannten Fällen von Adloff die beiden Zahnrudimente zwei Prämolaren darstellen, da allgemein angenommen wird, daß der Mensch der Urgeschichte ursprünglich 4 Prämolaren besessen hat.

Dependorf schließt Atavimus als Erklärung für das Auftreten von überzähligen Zähnen im menschlichen Gebiß vollständig aus. Er geht dabei von der Anschauung aus, daß

Atavismus nur für solche Organe in Frage kommen kann, die im Laufe der Entwicklung niemals ganz geschwunden, oder mit anderen Worten, rudimentär im menschlichen Körper vorhanden sind. Auf unsere Milchzähne übertragen hieße das, daß nur dann überzählige Zähne auftreten können, wenn kleine und kleinste Zahnrudimente sich im Kiefer erhalten haben, die sich dann und wann zu funktionell vollwertigen Zähnen entwickeln können.

Die von Dependorf vertretene Ansicht trifft eigentlich nicht den richtigen Sinn, der in dem Wort „Atavismus" liegt.

Ebenso spärlich wie die Angaben über das eben behandelte Thema sind die Fälle von Unterzahl und gänzlichem Zahnmangel im Milchgebiß.

Herbst hat festgestellt, daß verhältnismäßig häufig Unterzahl der mittleren Schneidezähne im Unterkiefer des Milchgebisses zu finden ist. Pitts beschreibt die Nichtanlage der mittleren, unteren Schneidezähne bei 4 Geschwistern im Milchgebiß und bleibendem Gebiß. Einen gewiß ganz seltenen Fall hat Dependorf beobachtet.

Es handelte sich um einen 13jährigen Knaben mit schwach entwickelter Muskulatur und zartem Knochenbau, mit spärlichem struppigem Haarwuchs und auffallender Trockenheit der Haut. Augenbrauen und Wimpern fehlten bei ihm vollständig, auch waren die Fingernägel ganz kümmerlich entwickelt. Sehr langsame Entwicklung, Krämpfe in den ersten Jahren. Der erste Milchzahn m^2 ist erst mit 3 Jahren erschienen. Es folgten ^2m, m^1, ^1m und beiderseits die Eckzähne. Nach einem halben Jahr erschienen die unteren Canini, nach einer größeren Pause die Milchmolaren, zum Schluß die seitlichen, oberen Schneidezähne. Nach Anfertigung einer Röntgenaufnahme zeigte sich, daß sämtliche Anlagen der übrigen, nicht durchgebrochenen Milchzähne fehlten.

Nach Depeudorf kommt das Fehlen der oberen Milch-Insisivi am häufigsten vor, dann folgen die unteren Schneidezähne und als letzte schließlich die oberen ersten Milchbackenzähne.

In der angeborenen, völligen Zahnlosigkeit haben wir eine Anomalie vor uns, die regelmäßig mit Mißbildungen der Haut und ihrer Anfangsgebilde vergesellschaftet ist. Wir finden diese Erscheinung nicht nur beim Menschen, sondern auch in der Tierwelt. Bekannt ist ja die haarlose türkische Hunderasse, die nur mit wenigen Zähnen ausgestattet ist. Einen bemerkenswerten Fall einer vollständigen Zahnlosigkeit beschreibt Apfelthalter:

Ein 18jähriger Hilfsarbeiter ersucht um Zahnersatz aus kosmetischen Gründen, da er weder Milch- noch bleibende Zähne besessen habe. Schon äußerlich fällt ein Mißverhältnis zwischen Hirn- und Gesichtsschädel auf. Der Hirnschädel zeigt normale Größe, während der Gesichtsschädel in der Entwicklung zurückgeblieben ist. Die Mundhöhle

des Patienten hat dasselbe Aussehen, wie die eines Säuglings unter 6 Monaten. Die Alveolarfortsätze verlaufen sowohl im Oberkiefer, wie im Unterkiefer als zarte, niedrige bogenförmige Leisten, die schon auf den ersten Blick den Eindruck der Verkümmerung machen. Zwar war im 5. Lebensjahr im rechten Oberkiefer ein unregelmäßig geformtes zahnähnliches Gebilde zum Vorschein gekommen, es war aber nach einigen Wochen wieder ausgefallen. Außer dem Zahnmangel hatte der Patient auffallend dünnes Kopfhaar. Sein übriger Körper zeigte überhaupt keine Behaarung. In der Haut fehlten die Talgdrüsen und wohl auch die Schweißdrüsen. Ähnliche Fälle haben beobachtet: Quidford, Herbst und Apffelstaedt (bei Mutter und 2 Töchtern), Busch (6 Fälle) und Wieting (Fall eines 12jährigen Knabens, der im Ober- und Unterkiefer weder Milchzähne noch andere Zähne besaß, wie röntgenologisch nachgewiesen wurde. Haut, Haare, Nägel, Schweiß- und Talgdrüsen waren bei ihm jedoch vollständig normal entwickelt).

Interessant ist die schon oben erwähnte Tatsache, daß echte Unterzahl, oder gar vollständige Zahnlosigkeit oft vereint mit pathologischen Veränderungen der Haut und ihrer Anhangsgebilde, Haare, Nägel, Hautdrüsen und Geschmacksorganen auftritt. Unterzahl eines einzigen Zahnes kann ja auch rein lokale Ursachen haben, wie Zerstörung des Zahnkeims durch Operation, Traumen aller Art, chronische Entzündung der Kiefer, außerdem noch Störungen der Entwicklung und Enährung des Gesamtorganismus und spezielle Störungen der Knochen- und Zahnentwicklung. Bei der Zahnlosigkeit ganzer Kieferpartien oder gar bei vollständigem Zahnmangel handelt es sich um eine Entwicklungsstörung der Haut mit Anhangsgebilden, die wohl in einer frühzeitigen Entwicklunghemmung des Ektoderms zu suchen ist. Die Ursache für diese Störung ist noch nicht bekannt. Im allgemeinen sucht man die Schuld in trophoneurotischen Störungen der Hautanhangsgebilde, bedingt durch Reizzustände der peripheren Nerven.

Retention: Es ist wenig bekannt, daß diese Anomalie auch im Milchgebiß vorkommt. Etwaige Zweifel werden anfänglich nicht zu unterdrücken sein, denn es ist im ersten Augenblick nicht verständlich, was die Retention der Milchzähne verursachen soll, da die Milchzähne in einem vorher völlig unbezahnten Kiefer genügend Platz zum Durchbruch zur Verfügung haben, und das Milchgebiß überhaupt nicht unter so mancherlei unglücklichen Zufällen zu leiden hat wie das bleibende Gebiß.

In der Tat sind in der Literatur verschiedentlich Fälle von Rentention im Milchgebiß beschrieben; wir müssen aber dabei wohl unterscheiden zwischen der

echten, primären Retention, wo der Milchzahn aus ir-

gendwelchen Gründen den kindlichen Kiefer nie verlassen hat, und der

sekundären Retention, wo der Milchzahn wohl rechtzeitig durchgebrochen, aber durch irgend welche Umstände wieder in den Kiefer zurückgedrängt worden ist.

Als häufigste Ursache der primären Retention kann genannt werden:

1. Verlagerung des Zahnkeims, so daß die Entwicklungsbahn in einem mehr oder weniger großen Winkel zum Alveolarfortsatz liegt.
2. Behinderung des Durchbruchs, etwa durch Zwillingsbildung und ähnliches.
3. Störung während der Zahnbildung durch Verletzung des Zahnfollikels mit nachfolgender Infektion.

Die sekundäre Retention ist bedingt durch den Milchzahn selber und auf rein mechanische Ursachen zurückzuführen. Das Hauptkontingent der sekundär retinierten Zähne stellen die Milchmolaren. Steht zum Beispiel ein zweiter Milchmolar den anderen Zähnen gegenüber in Infraposition, so treibt der vom ersten bleibenden Molaren ausgehende mesialgerichtete Druck, verbunden mit dem distalen Druck der mesialen Nachbarn den Milchzahn nach unten, bzw. oben, dem Alveolarfortsatz zu. Die Alveole ist nicht fähig, den immer stärker werdenden Druck aufzuhalten, so kommt es zuletzt soweit, daß der Zahn ganz in sein eigenes Zahnbett hineingetrieben wird. Begleitet ist die Kieferlagerung des Milchmolaren von einer entsprechenden Mesio-, bzw. Distoversion der beiden Nachbarzähne. Den gleichen Effekt, wie die Infraposition des Zahnes kann auch eine stark ausgebreitete mesiale oder distale Approximalkaries des Milchzahnes haben.

Es ist selbstverständlich, daß die primäre, wie die sekundäre Milchzahnretention beim Durchbruch der bleibenden Zähne weitgehende Störungen verursachen. Außerdem kann Milchzahnretention im Unterkiefer mitunter neuralgische Störungen am Nervus mandibularis hervorrufen. Bei sekundärer Retention besteht im Falle einer Pulpengangrän in der Tiefe des Kiefers immerhin die Gefahr einer Infektion, die ihrer Ausdehnung nach nicht abzuschätzen ist. (Dazu Abb. 3.)

VI. Persistenz von Milchzähnen.

Der aufmerksame Praktiker kann häufig beobachten, daß in einem Zahnsystem an Stelle der zugehörigen bleibenden

Zähne, oder auch neben diesen, ein bis zwei, seltener mehrere Milchzähne gefunden werden, und zwar zu einer Zeit, wo normalerweise die Milchzähne den bleibenden Zähnen längst Platz gemacht haben sollten. Ich konnte während meiner Beobachtungen an Schulkindern gleichen Alters fast regelmäßig feststellen, daß der Abgang der Milchzähne und das Auftreten der bleibenden Zähne mehr oder weniger großen Schwankungen unterliegt und in einem ziemlich weit begrenzten Zeitraum stattfindet.

Von einer Persistenz im eigentlichen Sinne des Wortes reden wir, wenn ein Milchzahn jahrelang, manchmal jahrzehntelang über lehrbuchmäßig vorgeschriebene Zeit hinaus in der Zahnreihe bleibt. Untersuchungen über die Häufigkeit der Persistenz der Milchzähne hat Berten angestellt. Er konnte in etwa ein Prozent aller Fälle Stehenbleiben der Milchzähne nachweisen. Auch von Hesse stammen hierüber sehr umfangreiche Feststellungen. Von seinen 6890 Patienten besaßen 90 Personen (47 Männer und 43 Frauen) persistierende Milchzähne. Das Zahlenverhältnis beider Geschlechter war also etwa gleich. Außerdem hat er noch gefunden, daß die Persistenz im Oberkiefer häufiger vorkommt, als im Unterkiefer, und zwar herrscht zahlenmäßig im Oberkiefer der Milcheckzahn, im Unterkiefer der 2. Milchmolar vor. Austin, Louie und Stafne haben 150 Fälle von persistierenden Milchzähnen bei Patienten im Alter vom 21. bis 79. Lebensjahr untersucht. In 81 Fällen (= 54 Prozent) handelte es sich um Eckzähne, wovon die Persistenz 71mal im Oberkiefer und 10mal im Unterkiefer vorkam. In den restlichen 46 Prozent fanden die Verfasser persistierende Milchzähne an Stelle der seitlichen Incisivi und der Prämolaren. Nach einer Aufstellung von Kersting fanden sich unter 5250 Patienten genau 100, also 2 Prozent mit persistierenden Milchzähnen, und zwar 57 Frauen und 43 Männer. Interessant sind seine Angaben über die Altersstufen, in denen die Milchzähne noch angetroffen wurden.

Seine Patienten

in den 40er Jahren hatten zusammen . . . 5
in den 30er Jahren hatten zusammen . . . 10
in den 20er Jahren hatten zusammen . . . 48

und von 14 bis 20 Jahren hatten zusammen 32 persistierende Milchzähne. Im Durchschnitt persistieren also die Milchzähne bis zu 24½ Jahren. Die Anzahl persistierender Milchzähne in den einzelnen Zahnsystemen war sehr variant:

55 Individuen hatten je einen persistierenden Milchzahn,
27 Individuen hatten je 2,
6 Individuen hatten je 3,
5 Individuen hatten je 4,
4 Individuen hatten je 5 persistierende Milchzähne.

Bei je einem fand Kersting 6, 7 und 10 persistierende Milchzähne. Seine statistischen Angaben stimmen mit denen Hesses in dem Punkt überein, daß Persistenz im Oberkiefer häufiger vorkommt, als im Unterkiefer: denn er fand von seinen 190 persistierenden Milchzähnen 132 im Oberkiefer und 58 im Unterkiefer. Die Eckzähne waren im Oberkiefer am stärksten vertreten, und zwar links 37mal, rechts 48mal, im Unterkiefer links 10mal, rechts 8mal. Zusammen gerechnet ergibt sich, daß mehr als die Hälfte sämtlicher gefundenen persistierenden Milchzähne Eckzähne sind. Nächst dem Eckzahn wurde der zweite Milchmolar als am häufigsten persistierend gefunden, und zwar im Oberkiefer und Unterkiefer gleichmäßig oft. Die Persistenz des 1. Milchmolaren fand Kersting unter seinen beobachteten Fällen oben einmal, unten beiderseits zusammen fünfmal, des oberen seitlichen Schneidezahns neunmal. Fälle von Stehenbleiben der unteren Milchschneidezähne und der oberen mittleren Schneidezähne hat Kersting nicht gefunden.

Nach Sag hat jedes hundertste Individumm einen persistierenden Milchzahn; als ältestes fand er einen Patienten von 46 Jahren. Auf Grund seiner Untersuchungen stellt er für die Häufigkeit der Persistenz bei den einzelnen Zahnsorten folgende Reihenfolge auf:

1. Oberer Milcheckzahn,
2. unterer 2. Milchbackzahn,
3. oberer 2. Milchbackzahn,
4. untere Schneidezähne,
5. untere Eckzähne.

Die meisten persistierenden Milchzähne in einem Zahnsystem fand Zsigmondy bei einem 19jährigen Patienten, und zwar im Oberkiefer 7, im Unterkiefer 5 Milchzähne. Wollen wir uns mit den Gründen und Ursachen für die Persistenz von Milchzähnen vertraut machen, so wäre zu nennen:

1. Das gänzliche Fehlen des bleibenden Zahnkeims. (Der embryologische Grund dieser Tatsache ist noch unbekannt.)
2. Abnorme Stellung des bleibenden Zahnes.

3. Retention des fertig gebildeten Zahnes (eventuell Retention des traumatisch geschädigten Zahnkeims).

Nach verschiedenen Untersuchungen ist in mehr als der Hälfte der Fälle das gänzliche Fehlen des bleibenden Zahnes die Ursache des Stehenbleibens der Milchzähne. Nach Hesse kommt Unterzahl der bleibenden Zähne als Ursache der Persistenz im Unterkiefer fünfmal so oft vor, als Persistenz, verursacht durch Retention des bleibenden Zahnes.

Was die verhältnismäßig häufige Persistenz von Milcheckzähnen veranlaßt, ist die Retention des bleibenden Eckzahnes im Kiefer (s. statist. Angaben). Kersting erklärt sich das so: „Während die Ersatzzähne für alle anderen Milchzähne beim Durchbruch entweder keine oder höchstens einen Nachbarzahn haben, so müssen die bleibenden Eckzähne zwischen zwei schon fertig durchgebrochenen mesialen und distalen Nachbarn ihren Platz in dem schon reichlich engen kindlichen Kiefer sich suchen und erkämpfen." Dazu kommt beim Eckzahn der Umstand, daß er hoch oben in der fossa canina entsteht, und deshalb sein Weg um einiges länger ist, als der der übrigen Zähne.

Bei der Persistenz können wir ganz allgemein zwei große Gruppen unterscheiden:

1. Der Milchzahn nimmt den Platz eines nicht vorhandenen Zahnes ein.
2. Der Milchzahn besteht neben einem voll entwickelten bleibenden zugehörigen Ersatzzahn.

Berten beobachtete bei einer Kretine von 32 Jahren das Stehenbleiben der Milchzähne im Unterkiefer bis auf den i bei gleichzeitigem Vorhandensein der unteren $_{2,1}$ J ^{1,2} der ^{2,1} m ^{1,2} und $P_{1,2}$ (Letztere waren nebst den vier Schneidezähnen lingualwärts von den Milchzähnen durchgebrochen.) Ebenso im Oberkiefer das Stehenbleiben der Milchzähne bis auf ^{1}i ^{1}, während von den bleibenden Zähnen die ^{2,1}J^{1,2} und ^{2,1} M ^{1,2} vorhanden waren.

Unser weiteres Augenmerk wollen wir auf die Resorption persistierender Milchzahnwurzeln lenken. Die Resorption der Wurzeln wird unterstützt durch den Druckreiz des nachschiebenden Zahnes. Man könnte nun glauben, daß, wenn der Ersatzzahn nicht angelegt oder in falscher Richtung durchgebrochen ist, die Resorption der Milchzahnwurzeln ausbleiben würde. An Hand von Röntgenbildern kann man sich jedoch überzeugen, daß die Resorption trotzdem eintritt, nur viel langsamer, wohl weil der Resorptionsdruck fehlt. Es sind aber auch schon Fälle beobachtet worden, wo das Gegenteil von der erwarteten Resorption eingetreten ist, und zwar da,

wo ein persistierender Milchzahn zu ganz energischer Kaufunktion herangezogen wurde. Man fand dort nämlich eine Verdickung des Zementmantels oder des Alveolarknochens auf Kosten des Parodontiums, was zur allmählichen Verwachsung zwischen Zahn und Kiefer führte. Wir haben also hier den Umschlag von Resorption in Apposition.

Sodann ist noch zu beachten, daß das Stehenbleiben der Milchzähne die Folge und nicht die Ursache der falschen Lagerung bzw. des falschen Durchbruchs der bleibenden Zähne ist, und daß der Durchbruch der bleibenden Zähne nicht herbeigeführt oder beschleunigt werden kann durch Extraktion der Milchzähne. Oft möchte man einen Milchzahn mit großem kosmetischen Wert vor dem Ausfall schützen. Etliche Autoren empfehlen die Pulpenexstirpation. Dadurch soll erreicht werden, daß die Wurzelresorption sistiert. Ist aber der Milchzahn absolut nicht mehr zu halten, so muß zur Extraktion und zur prothetischen Deckung der entstandenen Lücke geschritten werden, was manchmal zu unangenehmen Situationen führen kann. Ich erinnere mich eines Falles, wo bei einer Dame im Alter von 20 Jahren ein persistierender oberer, seitlicher Schneidezahn extrahiert werden mußte, weil seine Wurzel so resorbiert war, daß sein Belassen im Kiefer keinen Zweck mehr hatte. Die Lücke, die er gelassen hatte, war äußerst klein, so daß ein zu den übrigen Zähnen der Größe nach passender Ersatz nur mit Mühe und ohne den gewünschten guten kosmetischen Erfolg hätte gemacht werden können. Glücklicherweise konnte durch eine kleine Regulierung etwas Platz gewonnen werden, so daß das Resultat noch als gut anzusprechen war.

Anschließend noch einige Fälle:

Ein 15jähriges Mädchen hatte folgendes Gebiß: Im Oberkiefer persistierten beiderseits der Milcheckzahn und der 2. Milchmolar. P^1 war im Durchbruch, während ^1P schon vorhanden war. Links im Oberkiefer standen der erste und zweite bleibende Molar, rechts nur der zweite bleibende Molar. Im Unterkiefer persistierten beiderseits die zweiten Milchmolaren; außer den Frontzähnen waren nur die ersten und zweiten bleibenden Molaren beiderseits vorhanden (s. außerdem Abb. 4 bis 10).

VII. Lues congenita
und ihr Einfluß auf die Milchzähne.

Schon seit nahezu 100 Jahren sind Zahndeformitäten, verursacht durch angeborene Syphilis (Lues congenita) immer

wieder beobachtet worden. Das Verdienst, die Stigmen für diese Krankheit als erster scharf umrissen zu haben, gebührt zweifellos Hutchinson. Nach ihm hat dann Fournier als erster das Augenmerk weiter wissenschaftlicher Kreise speziell auf die für Lues cogenita typischen Zahnformen gerichtet. Aus seinen Beschreibungen, die hauptsächlich die bleibenden Zähne als Thema behandeln, wollen wir die Punkte herausgreifen, die für unser Betrachtungsgebiet, die Milchzähne, in Frage kommen. Es sind vor allem Entwicklungshemmungen, die sich bei der ersten Dentition zeigen und gewöhnlich das ganze Zahnsystem, zuweilen auch nur die oberen Schneidezähne betreffen, zum Beispiel

1. Erosionen der Milchzähne, beruhend auf frühzeitiger Wachstumsstörung des Zahnkeims.
2. Mikrodontismus, das heißt abnormes Kleinbleiben der Zähne.
3. Amorphismus, das heißt Abweichungen von dem Typus, zu dem der Zahn seiner Lage nach gehören sollte.

Cavallaro setzt außerdem noch auf das Konto der angeborenen Syphilis Durchbruchsstörungen und Anomalien der Farbe der Milchzähne.

Die Diagnose „Lues congenita" allein auf diese Veränderungen an den Milchzähnen, in erster Linie die Hypoplasien, zu stützen, wäre äußerst leichtsinnig, denn denselben schädigenden Einfluß können außer der Syphilis auch akute und chronische Infektionen oder Allgemeinerkrankungen hervorrufen, die von der Mutter aus sich auf den Foetus auswirken. Milchzähne sind für Lues congenita niemals diagnostisch verwendbar, da die Fälle von typischen Hutchinson-Zähnen mit Exkavatio, Tonnenform und Schrägstellung im Milchgebiß nicht vorkommen.

Buschke, Langer und Waßmund lenken auf Grund eingehender Untersuchungen ihre Aufmerksamkeit zum Unterschied von anderen Autoren weniger auf die Zähne des Milchgebisses als auf den Zwischenkiefer. Der Zahnfleischrand verläuft normalerweise in der Zwischenkiefergegend gerade, bei Lues congenita dagegen ist der Zahnfleischrand konkav.

Die Spyrochäta pallida kommt in den Zahnkeimen, hauptsächlich in der Nähe der Kapillaren reichlich vor. Merkwürdig ist nur, daß im Unterkiefer Anomalien der angeführten Art nicht vorkommen. Es ist darum nicht verständlich, warum die Syprochäte gerade den Oberkiefer bevorzugen und den

Unterkiefer verschonen soll, der, wie Sektionen gezeigt haben, gegen Lues immun ist. Die Schädigungen der Milchzähne scheinen weniger auf die Wirkung der Spyrochäte in loco zurückzugehen, sondern vielmehr eine Folge schwerer Allgemeinerkrankung des Fets zu sein. Hypoplasien an den obersten Kronenteilen der Milchzähne dürfen wir auf keinen Fall auf rachitische Stoffwechselstörungen zurückführen (s. „Rachitis"), denn der Fet holt sich seine Baustoffe rücksichtslos aus dem mütterlichen Organismus. Zeigen sich aber bei der Mutter tiefgreifende Ernährungsstörungen oder Schädigungen des endokrinen Systems, so ist ein Weiterleben der Frucht ausgeschlossen.

Die histologischen Bilder der Hypoplasien, zurückgeführt auf Lues congenita, zeigen ebenso wie die rachitischen Hypoplasien des bleibenden Gebisses unverkalkte Stellen im Schmelz, Hohlräume, Spaltbildungen, zum Teil auch anstatt der Prismen körnigen Kalkniederschlag. Im Dentin ist das organische Gerüst fester. Größeren Kalkmangel treffen wir im Interglobularbezirk. Zum Unterschied von den rachitischen Hypoplasien kommen die syphilitischen Hypoplasien an den Partien der Milchzahnkronen vor, die schon intrauterin verkalken.

VIII. Rachitis

und ihr Einfluß auf die Zähne des Kleinkindes.

Einen nicht zu unterschätzenden Einfluß auf das Milchgebiß hat die Rachitis (englische Krankheit). Anfänglich hat man die Ursache dieser eigenartigen Erkrankung auf mangelnde hygienische Verhältnisse, ungenügende Ernährung und ähnliches zurückgeführt; heute weiß man, daß es nicht äußere oder innere Einflüsse allein sind, die für die Entstehung der Rachitis verantwortlich gemacht werden können, sondern daß das Krankheitsbild das Resultat einer unglücklichen Konstellation aller dieser Einflüsse ist. Wustrow bezeichnet die Rachitis ganz treffend als einen „Pflegeschaden". Bekannt sind die Veränderungen, die die Rachitis vor allem am knöchernen Gerüst des Körpers verursacht (mangelnde Verkalkung der Knochen, daher starke Deformierung durch Muskelzug oder Körpergewicht an stark beanspruchten Skeletteilen.

Die Ursache der Rachitis ist heute einwandfrei in Avitaminose festgestellt, einer Ernährungsstörung, der das Fehlen

des antirachitischen Vitamins D zugrunde liegt, desselben Vitamins, dessen Fehlen bei Erwachsenen das Krankheitsbild der Osteomalazie hervorruft.

Es würde entschieden zu weit führen, wenn wir uns in Einzelheiten in der Entstehung der Rachitis ergehen würden. Wir wollen uns vielmehr gleich damit beschäftigen, welche Erscheinungen die mangelnde Verkalkung sämtlicher knöchernen Teile des menschlichen Organismus an den Milchzähnen und dem kindlichen Kiefer hervorruft.

Wir wissen, daß die Milchzahnkronen mit geringen Ausnahmen schon während des intrauterinen Lebens fertig gebildet und verkalkt werden, wozu sich der Fet den nötigen Kalk aus dem mütterlichen Organismus holt. Daraus folgt, daß Verkalkungsstörungen an diesen Kronenteilen der Milchzähne nicht vorkommen, denn eine fetale Rachitis gibt es nicht.

Störungen des Kalkanbaus (Erosionen und Hypoplasien) können sich also nur an den Partien der Milchzähne zeigen, die erst nach der Geburt verkalken, und das sind die zervikalen Kronenteile der Milcheckzähne, der 2. Milchmolaren und vor allem der größte Teil der Milchzahnwurzeln. Ein Sistieren des Kalkanbaus führt zu einem prompten Aufhören der Verkalkung der Milchzahnwurzeln, zu Stillstand des Durchbruchs bei schon teilweise aus dem Kiefer gerückten und zu verspäteter Zahnung bei den noch im Kiefer liegenden Zähnen.

Therapeutisch ist reichliche Zufuhr von Vitamin-D-Präparaten (Vigantol, Radiostal), sowie bestrahlte Nahrungsmittel schon im frühesten Lebensalter zu empfehlen. Außerdem wird durch Höhensonnebestrahlung der Krankheitsprozeß günstig beeinflußt. Größte Bedeutung in rachitisprophylaktischem Sinne hat vor allem andern die Ernährung des Säuglings mit Muttermilch in den ersten Lebensmonaten.

Die unter den Kinderkrankheiten genannte Tetanie stellt in ihrem Gesamtstoffwechsel, wie in ihren Teilvorgängen das Spiegelbild der Rachitis dar. Ihre Erscheinungen erstehen auf dem Boden eines rachitisch veränderten Stoffwechsels und erreichen immer in den Frühjahrsmonaten ihren Höhepunkt. Im Blut zeigt sich starke Senkung des Kalziumspiegels. Mit der stärkeren Bestrahlung durch U.-V. in den späteren Frühjahrsmonaten setzt dann durch die Bildung des Vitamins D bei den rachitischen und tetanischen Erscheinungen regelmäßig Besserung ein.

IX. Traumatische Schädigung der Milchzähne.

Fraktur:

Die Ursachen einer Zahnfraktur können verschiedener Art sein: Einmal direkte Einwirkung auf den Zahn, wie Schlag, Stoß, Fall, oder indirekte Einwirkung beim Aufschlagen der Kiefer, bei Stoß auf das Kinn usw. Bei allen diesen Arten von unglücklichen Zufällen ist natürlich der Oberkiefer am stärksten betroffen, und da wieder die ziemlich exponierten Frontzähne. Die Begleiterscheinung eines äußeren Traumas ist meist eine mehr oder minder große Verletzung oder Quetschung der Lippe und der Gingiva, die bei der Untersuchung blaurot unterlaufen ist. In den schlimmsten Fällen ist sogar noch der Kiefer in Mitleidenschaft gezogen. Die Schwere des Falles ist abhängig von der Art der Fraktur und ihrer Lokalisation. Mit „Art der Zahnfraktur" ist gemeint, die Längsfraktur, Schrägfraktur, und Querfraktur. Kommen die Zahnfragmente in gehäufter Zahl vor und sind sie ziemlich stark disloziert, so sprechen wir von einer Splitterung.

Die leichtesten Fälle sind die, bei denen das Pulpenkavum noch nicht eröffnet, aber angeschnitten ist, also Frakturen oder Absplitterungen am obersten oder seitlichen Teil der Krone. Allerdings ist die Kariesdisposition des Zahnes bei Freilegung des viel weicheren Dentinkörpers wesentlich größer, als wenn die harte Schmelzschicht noch nicht durchbrochen ist. Bei einer Absplitterung im Bereiche der Wurzel ohne Eröffnung der Pulpa sind schon Fälle von Ausheilung beobachtet worden nach Reparation des Defektes durch Callusanlagerung. Das ist aber auch nur möglich, wenn bei dem Trauma keinerlei Infektionserreger an die Frakturstelle getragen worden sind.

In der Prognose ungünstiger sind schon die Fälle, wo die Fraktur mit Eröffnung des Pulpenraumes einhergeht. Haben wir eine Querfraktur der Krone, oder unterhalb der Krone am Zahnhals, so wird es möglich sein, wenigstens die Wurzel durch geeignete Konservierung, wenn auch nur kurze Zeit im Interesse des Wachstums des Kiefers zu erhalten. Ist der Milchzahn aber in seinem Wurzelteil frakturiert, so ist er unbedingt extraktionsreif.

Die Pulpa ist schon für geringe Stauchungen in ihrem apikalen Teil äußerst empfindlich. Allmählich treten Ernährungs- und Zirkulationsstörungen ein und das Ende ist vollständige Degeneration der Pulpa mit nachfolgendem schlagartigem Aufhören der Wurzelresorption.

Eine andere Folge der oben angeführten verschiedenen Arten von Traumen ist die Luxation, also die Lockerung des Zahnes in seiner Alveole. Bleibt die Pulpa intakt, ist auch eine Stauchung nicht eingetreten, so kommt es, vorausgesetzt, daß keine Infektion eingetreten ist, und die Wände der Alveole noch intakt sind, zur völligen Ausheilung und Festigung des Milchzahnes. Manchmal tritt nach anfänglicher Resorption am Wurzelteil des Zahnes Apposition von knochenähnlichem Zement (Osteozement) und Verwachsung des Zahnes mit dem Alveolarknochen ein, unter immer weiter gehender Verdrängung des Parodontiums. Ein solcher Fall kann Komplikationen beim Zahnwechsel zur Folge haben, da der Milchzahn dann zu persistieren pflegt und den Ersatzzahn an seinem Erscheinen hindert. Nur in diesen Ausnahmefällen ist der persistierende Zahn die primäre Ursache der Retention, eventuell anormalen Stellung von bleibenden Zähnen. Befindet sich ein Milchzahn zur Zeit der Luxation gerade in Resorption, so kann ebenfalls Ausheilung eintreten, der Unfall wird jedoch gewöhnlich durch frühen Ausfall quittiert. Die Therapie bei Luxation wie bei unkomplizierter Fraktur ist absolute, zeitweilige Ruhigstellung der betroffenen Zähne durch Überkappungsschiene oder durch geeignete Ligaturen.

Nicht selten kann man es erleben, daß die Milchfrontzähne durch Trauma in die Tiefe des Oberkiefers getrieben werden. Dabei kommt es gewöhnlich zu einer Verletzung des Keimepithels der noch nicht fertig gebildeten Milchzahnwurzel. Das Resultat ist natürlich ein Sistieren des Wurzelwachstums, gefolgt von der Ausstoßung des Zahnes, oder abnorme Bildung von Osteozement und knöchernes Verwachsen mit dem Alveolarknochen. Häufig geht mit dieser Schädigung des Milchzahns eine schwerwiegende Veränderung des darunterliegenden Zahnkeims der zweiten Dentition einher. Die Art und Schwere der Mißbildung oder Veränderung ist abhängig davon, zu welchem Zeitpunkt in der Entwicklung des bleibenden Zahnkeims das Trauma erfolgt ist. Hat sich noch keine Schmelzkappe über der übrigen Keimanlage gebildet, so kann ein kräftiges Trauma zur vollständigen Zertrümmerung und Versprengung der Keimanlage führen, die bei einiger Lebensfähigkeit noch imstande sein kann, eine Menge kleiner rudimentärer Zähnchen zu bilden. Daraus entsteht ab und zu ein Odontom.

Hat sich aber in der Keimanlage eine Schmelzkappe von einiger Dicke gebildet, so wird auch ein ziemlich unsanfter Stoß nicht viel Unheil in Bezug auf die Form des Schmelzkörpers anrichten können. Unangenehmer sind die Folgen

des Traumas, die von dem umliegenden Gewebe ausgehen. Es kommt zur Resorption der obersten Schmelzschichten. Die Schmelzprismen werden aufgelöst, während die zwischengelagerte Kittsubstanz bestehen bleibt und an der Oberfläche des Schmelzkörpers frei in die Umgebung ragt. Nach vollendeter Resorption (Schnitte zu diesem Zeitpunkt zeigen deutlich die Howshipschen Resorptionslakunen ohne Osteoklasten) setzt eine rege Einlagerung von Kalksalzen in Form von Osteozement ein. Das Osteozement zeigt im mikroskopischen Bild deutlich die Knochenkörperchen, die mit ihren Fortsätzen zwischen die wabenartig angeordnete Kittsubstanz, teilweise sogar direkt in sie hineinreichen.

Ein ähnliches Bild finden wir am Dentinkern. Sofort nach dem Trauma setzt auch hier allerorts die Resorption ein, die mit der peripheren Aufhellung der Grundsubstanz beginnt, in der die Dentinkanälchen liegen. Die Aufhellung kann sogar soweit gehen, daß sich mikroskopisch nicht mehr unterscheiden läßt, ob am äußeren Rand noch Grundsubstanz vorhanden ist oder nicht. Die Dentinkanälchen ragen zuletzt frei in das benachbarte Bindegewebe. Hierauf beginnt auch hier Anlagerung von Kalk und Vereinigung der Dentinkanälchen mit den Fortsätzen der Knochenzellen.

Bei seitlicher Gewalteinwirkung kommt es zur Abbiegung oder Knickung des Dentinkerns und der nachher noch zu besprechenden Epithelscheide. Diese Formveränderung bezeichnet man mit dem Fachausdruck „Dilazeration". V. Wunschheim nimmt an, daß es sich bei einer Knickung um eine verheilte Bruchstelle handelt, die zu einem Zeitpunkt entstanden ist, als Schmelz und Zahnbeinkappe der Krone bereits zum größten Teil verkalkt waren, und die auf einer Seite zur Einknickung, auf der anderen Seite zum Einriß führte.

Die Pulpa kann deutliche Atrophie, Vakuolenbildung in der Odontoblastenzone und teilweise Verdichtung des Gewebes ohne Entzündungserscheinungen zeigen. W. Meyer hält diese Verdichtung für eine Degenerationserscheinung, die sich immer weiter ausdehnt, je länger der Keim im Kiefer retiniert bleibt.

Traumatische Formveränderungen des Keimepithels der Wurzel quittiert diese mit eben der anormalen Form, da das Keimepithel das formgebende Element für die Wurzel darstellt. Ein gestauchtes oder geknicktes Epithel kann naturgemäß keine normale, gerade Wurzel entstehen lassen. Wir haben bei unseren Betrachtungen die Infektion des Keimes außer acht gelassen. Tritt diese ein, so wird der Keim natürlich ausgestoßen, widrigenfalls er für den Kiefer eine Le-

bensgefahr darstellt. Kommt es dagegen nicht zu einer Infektion, so wird doch das Trauma die ganze Umgebung des Zahnkeims in einen Zustand akuter Entzündung versetzen, der dann allmählich in einen chronischen abklingt. Sobald dies geschieht, übt die verstümmelte Keimanlage auf das umgebende Gewebe einen Fremdkörperreiz aus, den der jugendliche Kiefer mit knöcherner Einkapselung beantwortet. Ob es dem Keim gelingt, überhaupt an die Oberfläche zu kommen, hängt ab vom Wurzelwachstum. Bei Ausbleiben des Wurzelwachstums versagt der ganze Durchbruchsmechanismus.

X. Karies des Milchgebisses.

Die Karies des Milchgebisses ist von der Karies des bleibenden Gebisses in keiner Weise verschieden. Ihr liegen dieselben Ursachen zugrunde, nämlich chemisch-bakterielle Schädigung der Zähne, bestehend in Entmineralisation und zuletzt gänzlicher Zerstörung der Hartsubstanzen. Genau wie im bleibenden Gebiß, so gibt es im Milchgebiß einmal vollständig kariesimmune Stellen, wie Zahnkanten und Höcker, die auf natürliche Weise von Wange, Lippe und Zunge reingehalten werden. Besonders für Karies disponierte Stellen sind Grübchen und Fissuren, besonders der Milchmolaren, und allgemein die Approximal-, Bukkal- und Labialseiten der Zähne. Auch im Milchgebiß beobachten wir das vorwiegend symmetrische Auftreten der Karies, das seinen Grund einmal in den beiderseitig gleichen Retentionsverhältnissen für Speisereste, dann in den gleichen Verkalkungszuständen, unter Umständen der gleichen strukturellen Minderwertigkeit der Zähne hat. Wesentlich für die Entstehung der Karies im Milchgebiß ist außerdem die Form und Größe der Kiefer, die je wieder einer entsprechenden Schädelform eigentümlich ist. Ein nicht zu unterschätzendes Moment für die Kariesentwicklung ist die Möglichkeit und Intensität der Speichelspülung des Mundes und der Zähne. Im Zusammenhang damit wird in der Literatur behauptet, daß der kindliche Unterkiefer gegenüber dem Oberkiefer viel seltener von Karies befallen wird, und daß es im Unterkiefer wiederum die rechte Seite ist, die von ihrer zerstörenden Wirkung eher verschont bleibt, als die linke Seite. Als Grund dafür wird angegeben, daß während des Schlafs auf der rechten Seite die Möglichkeit einer guten Bespülung der linken Kieferhälfte mit Speichel nicht gegeben ist und daß dort die Säurebildung gärungsfähiger Speisereste und die sich daran anschließende Zerstörung des Schmelz- und Dentinmantels der Milchzähne

stillschweigend vor sich gehen und rapide um sich greifen kann. Ich habe mir Mühe gegeben, diese Ansicht durch eigene Beobachtungen zu stützen, es ist mir aber nicht gelungen. Im letzten Wintersemester kamen mir Dutzende von Fällen zu Gesicht, auf Grund deren für die besondere Lokalisation der Karies im Oberkiefer des Milchgebisses (außer dem symmetrischen Auftreten) kein allgemein gültiger Leitsatz hätte geprägt werden können. Ja, einzelne Fälle schlugen der obigen Behauptung geradezu ins Gesicht, indem festzustellen war, daß die Seitenpartien der Zahnreihe im Unterkiefer fast vollständig von Karies zerstört waren, während sich die Zähne im Oberkiefer in bestem Zustand befanden. Dagegen kann ich T h o l u c k ganz und gar beistimmen, wenn er die Häufigkeit des Auftretens der Karies bei den einzelnen Milchzähnen in steigender Reihe folgendermaßen angibt:

1. untere Eckzähne,
2. obere seitliche Schneidezähne,
3. obere mittlere Schneidezähne,
4. obere Eckzähne,
5. obere 1. Molaren,
6. untere 1. Molaren,
7. obere 2. Molaren,
8. untere 2. Molaren.

In der Literatur wird die Pathologie und Pathohistologie des Milchgebisses allgemein mit einigen Sätzen abgetan, und behauptet, daß unkomplizierte und komplizierte Karies im Milchgebiß genau so verläuft wie im bleibenden Gebiß. Diese Behauptung soll im folgenden an Hand von Schliffen und gefärbten Schnitten nachgeprüft werden.

Der Schmelz des Milchzahns erfreut sich in den ersten Anfängen der Bakterien- und Säurewirkung eines weitgehenden Schutzes durch das aus Hornsubstanz bestehende Schmelzoberhäutchen. Es ist sozusagen das erste Bollwerk, das den Ansturm der Karies zu ertragen hat. Wie es sich dem Ansturm gegenüber verhält, ist abhängig von seiner W i d e r s t a n d s k r a f t und von dem Grade seiner G e f ä h r d u n g.

Die Gefährdung eines Schmelzoberhäutchens ist zum Beispiel an den Approximalflächen und Fissuren der Milchzähne viel größer, als an den Höckern oder Labialflächen. Kann das Schmelzoberhäutchen dem Ansturm der chemisch-bakteriellen Insulte nicht mehr ertragen, so zeigen sich die ersten Anzeichen der Degeneration, wie Quellung, verbunden mit größerer Durchlässigkeit. Das Ende ist gänzlicher Verlust des Schmelzoberhäutchens. Somit wäre also der direkte Zugang

geschaffen zum Schmelz und zum Dentin. Die Widerstandskraft des Schmelzes gegen die Infektion hängt ab von der Güte seiner Verkalkung. Je weniger organische Substanzen der Schmelz besitzt, desto größer seine Widerstandsfähigkeit, das wissen wir von den bleibenden Zähnen. Die Weiterleitung des kariösen Prozesses in den Schmelz und das Dentin geht vielfach auf dem Wege der Schmelzlamellen, die mit dem Schmelzoberhäutchen in direkter Verbindung stehen. Die erste Schädigung des Schmelzes macht sich in dem Auftreten der Retziusstreifen, entstanden durch Dunkelfärbung weniger verkalkter Zonen im Schmelz, deutlich bemerkbar. Nach allmählicher Zerstörung der dem kariösen Herd benachbarten Prismen kommt es zu einer trichterförmigen Ausbreitung des kariösen Prozesses. Ob bei der Entkalkung der Hartsubstanzen nur die von den Bakterien gebildete Säure wirksam ist, oder auch der Säurenachschub von der Mundhöhle her, ist noch nicht geklärt.

Das Fortschreiten der Karies im Dentin geht viel schneller vonstatten wie im Schmelz, da es erstens keine so weitgehende Verkalkung zeigt wie der Schmelz, und zweitens normalerweise im Dentin vorhandene Hohlräume (Interglobularräume, Körnerschicht) die Ausbreitung der Karies fördern. Wunde Stellen im Dentin sind ferner die Zwischenräume zwischen den im Lauf der Verkalkung sich bildenden Dentinlamellen. Im Übersichtsbild imponieren sie als parallel zur Pulpenoberfläche ziehende, dunkel gefärbte Linien, infolge besonderer Aufnahmefähigkeit des Hämatoxylin-Farbstoffs. Ganz unangenehm ist die Karies im Dentin besonders dadurch, daß sie mit weniger widerstandsfähigen „Weichteilen", den sogenannten Odontoblastenfortsätzen in Berührung kommt. In noch nicht weit fortgeschrittenen Stadien bekommen wir als Antwort auf den die Odontoblastenfortsätze treffenden Reiz mit darauffolgender Weiterleitung des Reizes zu den Odontoblastenzellen, als Abwehrmaßnahme oder besser Schutzmaßnahme der Pulpa einen regen Sekundärdentinanbau an der entsprechenden Stelle des Pulpenkavums. Mit dem weiteren Fortschreiten der Karies im Dentin kommt es allmählich zu weitgehenden Stoffwechselstörungen, die sich in der reichlichen Ansammlung von Fett in den Dentinkanälchen offenbaren. Ich nehme an, daß die Störungen bei Milchzähnen genau so auftreten wie bei bleibenden Zähnen. Ferner setzt eine rege Einlagerung von Kalk in den Dentinkanälchen in der Nähe der Pulpa ein, so daß transparentes Zahnbein entsteht. Aber die Auflösung auch dieser Kalksalze und die Durchsetzung der feineren Verzweigungen der Dentinkanäl-

chen mit Mikroorganismus macht alle diese Reaktionen der Pulpa zunichte.

Um noch einmal auf die Sekundärdentinbildung zurückzukommen, so kann es ordentlich verwundern, wenn man im Übersichtsbild diese Massen neugebildeten Dentins zu sehen bekommt, welche Abwehrkraft und Lebensenergie der Milchzahnpulpa eigen ist. Wir bemerken nichts von einer geringeren Lebenskraft der Milchzähne. Wesentlich für die Dentinneubildung der Milchzähne ist vor allem das jugendliche Alter der Pulpa; damit ist natürlich verbunden, daß sie während ihrer Lebenszeit in noch viel geringerem Maße äußeren Insulten ausgesetzt war, als die Pulpa der bleibenden Zähne und dadurch äußerst wenig Widerstandskraft eingebüßt hat. Von weiterem Einfluß auf die Sekundärdentinbildung und -Qualität ist die Qualität und Quantität des Reizes. Eine lediglich physiologische Inanspruchnahme des Milchzahns (Abkauung) wird infolge des geringeren Reizes die Odontoblastenzone nicht in dem Maße beeinträchtigen wie ein kariöser Prozeß, der letzten Endes meist einen lebensbedrohlichen Vorgang für die Odontoblasten darstellt. Im ersten Fall bekommen wir ein Sekundärdentin verhältnismäßig guter Struktur mit reichlich eingelagerten Kanälchen (Sekundärdentin 1. Ordnung). Als Unterscheidungsmerkmal von dem regulären Dentin dient die auffallende Knickung der Dentinkanälchen. Im zweiten Falle entsteht ein ziemlich flüchtig gebildetes Dentin, durchzogen von wenigen, stark gewundenen und reich verzweigten Dentinkanälchen (Sekundärdentin 2. Ordnung). Als letzten, ganz unzuverlässigen Schutzwall gegen die vordringende Karies bilden die Odontoblasten noch ein Sekundärdentin 3. Ordnung, in dem das bündelweise Auftreten der Dentinkanälchen und die reichlich vorhandene fibrilläre Grundsubstanz auffällt. Die geringe Ausbildung von Odontoblastenfortsätzen geht auf das massenweise Absterben der Odontoblasten zurück.

An meinen Schnitten von kariösen Zähnen habe ich durchweg nur Sekundärdentin 2. und 3. Ordnung festgestellt, während an abgekauten Milchzähnen eine schmale Schicht Reizdentins 1. Ordnung zu beobachten war. Die etappenweise Anlagerung war deutlich sichtbar infolge der Dunkelfärbung der Zwischensubstanz. Apposition von Sekundärdentin zeigte sich häufig am Boden der Pulpenkammer mehrwurzeliger Zähne und auffallenderweise in den Wurzelkanälen. Direkt an das normale Wurzeldentin angelagert, war eine dünne

Lage wirklich guten Sekundärdentin, der dann zwei bis fünf Lamellen, vorwiegend kanalarmen Sekundärdentins folgten; streckenweise bestand es nur aus fibrillärer Grundsubstanz. Aufgefallen ist mir die reichliche Reizdentinbildung an dem resorbierten und wenig abgekauten unteren Schneidezahn eines Sechsjährigen. Der Zahn besaß zwei vollständig ausgebildete Dentinkörper wie zwei Kappen ineinander geschoben.

Das normale Dentin ist durch eine scharfe, dunkle Linie deutlich gegen eine relativ dünne Schicht sekundären Dentins 1. Ordnung abgesetzt. Die Knickung der Dentinkanälchen ist bei stärkerer Vergrößerung deutlich wahrzunehmen. Anschließend an diese Schicht sehen wir eine mächtige Lage von Dentin ganz geringer Qualität, in dem die fibrilläre Grundsubstanz vorherrscht. Dentinkanälchen sind fast gar keine ausgebildet, dagegen fällt eine deutliche Auflockerung und Spaltenbildung auf, die auf die Flüchtigkeit des Anbaus dieser Schicht schließen läßt.

Es handelt sich hier um Sekundärdentin, das nur zeitweilig während des Resorptionsvorganges angelagert wurde. An der Übergangsstelle von Sekundärdentin zum Resorptionsgewebe fällt eine schmale, dunkle Zone auf, die bei stärkerer Vergrößerung keinerlei Struktur erkennen läßt. Es handelt sich hier wohl um eine Zone stärkerer Verkalkung, die vielleicht zurückzuführen ist auf Kalkabgabe des bei der Resorption mit Mineralstoffen überladenen Resorptionsgewebes. Bei stärkerer Vergrößerung sieht man, wie diese Schicht deutliche Spuren beginnender Resorption aufweist. Im Zentrum des Bildes liegt das reich infiltrierte Resorptionsgewebe, in dem allerdings Odontoblasten nicht zu sehen sind.

Abb. 13 zeigt Sekundärdentin im Pulpenkavum eines Milcheckzahns. Die dunkel gefärbte Grenze zwischen dem normalen Dentin und dem vor allem im Zentrum spärlich mit Dentinkanälchen versehenen Sekundärdentin ist wieder deutlich zu sehen. Das Reizdentin wurde schichtenweise angelagert, wie die dunkel gefärbten Linien zeigen, die es durchziehen. Eine solche Linie stellt jedesmal die Grenze zwischen zwei Schichten dar. Das sich anschließende Gewebe ist echtes Pulpengewebe, begrenzt von einer nicht ganz vollständig vorhandenen Odontoblastenzone.

Dem Fortschreiten der Karies bietet auch eine noch so reichliche Reizdentinanlagerung keinen wesentlichen Einhalt, zumal die durch Odontoblasteneinschlüsse gebildeten Hohlräume präformierte Spalten bilden, von denen aus neue Ka-

nälchen infiziert werden können. Manchmal gelingt es der Pulpa noch, das Rennen zwischen Fortschreiten der Karies und der Anlagerung von Sekundärdentin zu gewinnen, nämlich wenn die kariöse Fläche unter starker Kaufunktion steht und so physiologischerweise alles entkalkte und aufgelöste Material weggeschliffen wird. Auf diese Weise kommt die sogenannte stillstehende Karies zustande, die ich verschiedene Male an unteren zweiten Milchmolaren gesehen habe.

Schon wenn die Karies das normale Dentin und damit die Dentinkanälchen erreicht hat, zeigen sich in dem Odontoblastenbereich die ersten Folgen der schädigenden Einflüsse, bestehend in vakuolärer Degeneration der Odontoblasten. Im benachbarten Pulpengewebe machen sich anschließend die ersten Entzündungserscheinungen bemerkbar, die ihren äußeren Ausdruck in der starken Erweiterung der kleinen anastomosierenden Gefäße finden. Im Übersichtsbild fällt bei der partiellen Entzündung die reichliche Zellvermehrung (Rundzellen) und die beginnende seröse Durchtränkung des Gewebes auf. Die Zellen des Gefäßstützapparates (Histiozyten) treten auf der Seite der entzündlichen Schädigung in stark vermehrter Anzahl in Erscheinung. Alle diese Vorgänge finden im Übersichtsbild ihren Ausdruck in der stärkeren Dunkelfärbung (bei Häm.-Eosinfärbung) des befallenen Pulpenhorns.

Die Odontoblastenzone hat weitgehende Schädigung erfahren und ist teilweise ganz zugrunde gegangen. Am anderen Pulpenhorn, das nicht mehr abgebildet ist, ist der Entzündungsprozeß noch nicht so weit fortgeschritten. Dort zeigen die Odontoblasten Zeichen deutlicher vakuolärer Degeneration. Die Gefäße des entzündeten Pulpenhorns sind stark erweitert. Bei stärkerer Vergrößerung sieht man die vorwiegend an der der Entzündungsstelle zugekehrten Seite eingetretene Vermehrung der Zellen des Gefäßstützapparates. Im Vergleich mit dem anderen Pulpenhorn fällt die deutliche Zellvermehrung (Rundzellen) an der Entzündungsstelle auf, derzufolge die schöne Gefäßzeichnung verloren gegangen ist. Das Pulpengewebe selbst zeigt hie und da beginnende retikuläre Atrophie. Betrachtet man im Schnitt das ganze Pulpengewebe, so ist deutlich zu sehen, wie die Hyperämie der Gefäße mit der größeren Entfernung vom Entzündungsherd allmählich zurückgeht. Über kurz oder lang wird der bis jetzt noch ziemlich lokalisierte Prozeß die ganze Pulpa ergriffen haben.

Treten an Stelle der Histiozyten im weiteren Verlauf der Entzündung vor allem polymorphkernige Leukozyten, so haben wir die ersten Anfänge der eitrigen Entzündung, die entweder abszedierend oder phlegmonös fortschreiten kann. Bei zerstreuter Abszeßbildung mit anschließendem Konfluieren der Einschmelzungsherde, wie beim phlegmonösen Fortschreiten, kommt es zuletzt zu allgemeinem Schwund der deutlichen Zeichnung des Pulpengewebes und zur vollständigen Nekrose.

Präparat Pulpitis purulenta an einem Milchmolaren (nicht abgebildet).

Es handelt sich um die abszeßbildende Form der Pulpitis purulenta. Der Inhalt einer großen Abszeßhöhle in der Kronenpulpa ist beim Schnitt ausgefallen, eine etwas kleinere mit deutlicher Membranbildung ist im Wurzelkanal noch zu sehen. In der Umgebung des Abszesses zeigt sich stark infiltriertes Gewebe. Die Zellansammlung (Leukozyten) ist so stark, daß die ganze Zeichnung des Pulpengewebes und vor allem die der Gefäße vollständig überdeckt ist. Die Odontoblastenzone ist ganz zugrunde gegangen. Als Nebenbefund haben wir stellenweise ein- und mehrschichtiges Sekundärdentin in den Wurzelkanälen. In den reichlich vorhandenen Resorptionslakunen an der Bifurkationsstelle der Wurzeln sind nur ganz spärlich Riesenzellen zu entdecken, ebenso an der Wurzelspitze, wo das eitrige Material in direkter Verbindung mit dem Resorptionsgewebe steht.

Unterbleibt in dem Stadium des Zerfalls jede konservierende Behandlung, so ist es ganz klar, daß der Zerstörungsprozeß auf die Wurzelhaut der Milchzähne übergreifen muß. Anschließend an eine eitrige Wurzelhautentzündung bekommen wir die bekannte Parulis, aus der sich dann in der Folge nach Durchbruch des Eiters durch Alveolarknochen und Gingiva im besten Falle die bei Kindern oft zu beobachtende Fistel entwickelt. Eine unangenehme Folge der Zerstörung von Milchzahnpulpa und -wurzelhaut ist das Ausbleiben der Resorption der Milchzahnwurzeln.

Es ist bekannt, daß bald nach der vollständigen Verkalkung und Ausbildung der Milchzahnwurzeln auch schon die Resorption einsetzt, die von einem eigens dazu entstandenen Gewebe, dem sogenannten Resorptionsgewebe, unternommen wird. Über den Resorptionsvorgang und die Herkunft des Resorptionsorganes sind die Gelehrten nun verschiedener Meinung.

Einmal wird angenommen, daß der nachrückende bleibende Zahn durch seinen Druck die Milchzahnwurzeln durch Entziehung von Nahrungsstoffen zur Atrophie und zur Resorption bringt (Rousseau, Nessel). Nach Retzius wandelt sich das Zahnsäckchen des permanenten Zahnes zu einem gefäßreichen, dicken Körper um, der offenbar einen Saft absondert, der chemisch die Milchzahnwurzel auflöst. Redier, Lieberkühn, Zuckerkandl, von Metnitz, Köl-liker und Robin schließen sich derselben Meinung an, messen aber dem Milchzahnperiodontium eine absorbierende Tätigkeit bei. Wieder andere Ansichten sind: Das Schmelzorgan resp. die äußere Fläche der Kapsel des in Entwicklung begriffenen permanenten Zahnes kann Sitz einer „vaskulären" Struktur werden, welche die Absorption in die Wege bringt (Spence, Bate, Tomes).

Die Wurzelhaut des Milchzahns wird als die Bildungsstätte des resorbierenden Gewebes angesehen (Kehrer, Treuenfels). Wurzelhaut und Pulpa des Milchzahnes beteiligen sich an der Resorption (Nessel, Tomes, Waldeyer).

Das sogenannte Resorptionsorgan entsteht in der Wurzelhaut des Milchzahns unter dem Einfluß des wachsenden bleibenden Zahnes (Treuenfels). Die Pulpa kann das Resorptionsgeschäft allein besorgen (Adloff). Das Resorptionsorgan bildet sich aus dem Bindegewebe der Wurzelhaut des Milchzahns und des zunächst liegenden Knochenmarks (Wedl). Das Resorptionsorgan ist ein Granulationsgewebe. Es stammt vom Marke des den Milchzahn umgebenden Knochens (Baume, Brandt).

Es werden von den zahlreichen Autoren also mehrere verschieden geartete Gewebe für resorbierend oder die Resorption fördernd angesehen. Kallhardt, der die Resorptionsvorgänge an Milchzahnwurzeln mit am besten studiert hat, mißt in seinem sogenannten ersten Stadium der Resorption dem Zahnsäckchen des bleibenden Zahnes resorbierende Tätigkeit an der inneren Seite der Keimalveole in Wachstumsrichtung zu. Gleichzeitig erfolgt an den Wurzeln des Keimes Apposition von neuer Substanz, die sich im zweiten Stadium mehrt. Nach Resorption der Knochendecke über dem Keim vereint sich Zahnsäckchen und Wurzelhaut zu gemeinsamer Resorptionstätigkeit. Im dritten Stadium beteiligt sich auch noch die Pulpa daran, und zwar in ganz ausgedehntem Maße. Am Boden des Zahnkeimsäckchens geht der Anbauvorgang rapide weiter.

F i s c h e r hat bei der Resorption den durch Nachschub des Keimes entstehenden Ernährungsstörungen in der Pulpa wesentliche Bedeutung zugemessen und das Gefäßsystem als „Träger des Auflösungsprosesses" betrachtet. Nach seiner Meinung drängen dichte Kapillargeflechte mit zahlreichen Osteoklasten und Riesenzellen an die Knochengrenze vor und nagen diese buchtig aus. Der Auflösung fallen schließlich Wurzelhaut, Zement, Dentin und Pulpa des Milchzahnes zum Opfer.

Daß die Milchzahnpulpa der Auflösung nicht „zum Opfer fällt", sondern nur eine Umwandlung in resorbierendes Gewebe erfährt, ist auf dem nächsten Bild (Abb. 15) deutlich zu sehen, das den Übergang von Pulpengewebe in Resorptionsgewebe illustriert. Wenn wir dem Verlauf der Odontoblastenzone folgen, so sehen wir, wie an der Übergangsstelle die Zellen gänzlich verschwinden und die Dentinwand schon leichte Resorptionserscheinungen zeigt. Das Resorptionsgewebe zeichnet sich gegenüber dem noch vorhandenen Teil der Pulpa durch dichte Faserzüge und großen Zell- und Gefäßreichtum aus, was auch schon bei der schwachen Vergrößerung zu sehen ist. Wenn wir im Schnitt noch weiter gingivalwärts wandern (nicht mehr abgebildet), so sehen wir an der Stelle, wo das Resorptionsgewebe in besonderer Dichtigkeit auftritt, wieder geringe Anlagerung von Dentin, in dem eigentümliche, dunkelgefärbte Schollen, wohl Kalkpartikel, gleichmäßig verteilt liegen.

Bei mehreren der oben angeführten Ansichten fällt auf, daß dem wachsenden Keim des bleibenden Zahnes die größte Bedeutung bei der Resorption beigemessen wird. Logischerweise müßte man annehmen, daß bei Fehlen des Keims die Resorption nicht eintritt; das ist aber nicht der Fall, wie einwandfrei bewiesen ist. Wir müssen uns darum der Meinung H e s s e s anschließen, der dem wachsenden Keim eine die Resorptionstätigkeit nur unterstützende Kraft beimißt. Es ist ja darauf schon im Kapitel „Persistenz der Milchzähne" aufmerksam gemacht worden.

Voraussetzung für den Resorptionsvorgang ist das Vorhandensein einer lebenden Pulpa und eines intakten Periodontiums. Es ist Erfahrungstatsache, daß Milchzahnwurzeln mit toter Pulpa fast in der Länge im kindlichen Kiefer bleiben, wie sie waren, als das Pulpengewebe zugrunde ging, trotzdem sie einem ziemlich starken Druck der bleibenden Zähne, der eigentlich die Resorption fördern sollte, ausgesetzt

sind. (Auch bei Milchzahnwurzeln mit toter Pulpa tritt Resorption ein, nur viel langsamer.)

Maagk macht die Resorption der Milchzahnwurzeln auf Grund eigener Experimente nur abhängig von einem gesunden Periodontium und nicht von einer gesunden Pulpa. Er hat nämlich an Milchzähnen Amputationen durchgeführt, mit Thymol-, Karbol- und Zinkoxydpaste gefüllt und röntgenologisch beobachtet, daß nach Amputation der Pulpa Resorption trotzdem eingetreten ist.

Es sei hier noch ein Schnitt beschrieben, der die Beziehung von Resorption zur Karies deutlich zeigt. Es handelt sich um einen Milchmolaren mit so ausgebreiteter Karies, daß das normale Dentin vollständig zerstört ist und nur noch eine schwache Reizdentindecke ganz ungleichmäßiger Struktur über der schon ganz in Resorptionsgewebe umgewandelten Pulpa lagert. Im Reizdentin fällt die außerordentlich starke Spaltenbildung und die geringe Durchsetzung mit Dentinkanälchen auf. Eine schmale Schicht, die in direkter Berührung mit dem Resorptionsgewebe steht, ist schon deutlich aufgehellt. Das Resorptionsgewebe selbst ist direkt unter dem kariösen Sekundärdentin außerordentlich stark infiltriert und zeigt nicht jene Homogenität, wie seine übrigen Teile. Es ist von außerordentlich dichten Fasersträngen durchzogen, die sich um deutlich helle Stellen gruppieren. Im Zentrum dieser Aufhellungen ist, wie man bei stärkerer Vergrößerung beobachten kann, das Gewebe vollständig ausgefallen, während es dem Rand zu deutliche Spuren von Auflösung zeigt. Anscheinend handelt es sich um vorerst noch lokalisierte Einschmelzungsbezirke. Mit wachsender Entfernung von der Zone der Zerstörung nimmt das Resorptionsgewebe seine normale Struktur wieder an, und es erscheinen die ersten Riesenzellen in den Howshipschen Lakunen, während die Resorptionsbuchten im Entzündungsbezirk leer sind. Nebenbei sei noch erwähnt die mehrschichtige Einlagerung von Sekundärdentin in den Wurzelkanälen mit büschelweisem Auftreten von Dentinkanälchen.

Halten wir kurz Rückblick auf das eben Besprochene, so sehen wir, daß die Karies im Milchgebiß genau denselben Verlauf nimmt und dieselben Störungen zeitigt, wie die Karies im bleibenden Gebiß. Der Milchzahnpulpa sind unabhängig von ihrer durchschnittlichen Lebensdauer dieselben Abwehr- und Schutzmaßnahmen eigen, wie der Pulpa der bleibenden Zähne. Das Umsichgreifen der Karies im Milchgebiß geht nur deshalb rascher vonstatten als im bleibenden

Gebiß, weil der Zerstörungsprozeß der im Verhältnis zur Größe der Milchzähne viel dünneren Schmelz- und Dentinschicht bei gleicher Kariesgefährdung wie im bleibenden Gebiß viel früher zu seinem Ende gelangt. Das schnelle Fortschreiten der Karies auf größere Weite der Dentinkanälchen bei Milchzähnen als bei bleibenden Zähnen zurückzuführen, halte ich nicht für richtig, da ich gefunden habe, daß Durchmesser und Dichtigkeit der Dentinkanälchen bei den Zähnen beider Dentitionen kaum verschieden sind.

XI. Zirkuläre Karies u. sog. grüne Pigmentation im Milchgebiß.

Der grünen Verfärbung der Zähne oder auch der grünen Pigmentation, wie sie Rebel nennt, und der im weiteren Verlauf der Affektion entstehenden zirkulären Karies ist von jeher eine ziemlich weitgehende Bedeutung in allgemeiner Hinsicht zugemessen worden. Hauptsächlich von kinderärztlicher Seite aus bringt man das Auftreten der zirkulären Karies mit bestimmten Erkrankungen des jugendlichen Gesamtorganismus in engen Zusammenhang. Dabei wollen wir aber nicht außer acht lassen, daß zirkuläre Karies und der Vorläufer davon, die grüne Pigmentation, auch im bleibenden Gebiß vorkommt, nur liegt das jetzt außerhalb unserer Betrachtungen.

H. Neumann war der erste, der speziell über diese Sonderform der Karies am Ende des letzten Jahrhunderts gearbeitet hat. Seine Untersuchungen veröffentlichte er in seiner Abhandlung „Über die Beziehungen der Krankheiten des Kindesalters zu den Zahnkrankheiten", die im Jahre 1896 erschien. Danach kann die zirkuläre Karies den Zahn jederzeit nach seinem Durchbruch befallen.

Der Verlauf der Erkrankung geht in der Regel folgendermaßen vonstatten: An der Labialseite der oberen Frontzähne in der Hauptsache entsteht zuerst entlang dem Zahnfleischsaum eine grünliche, seltener braungrüne Verfärbung von anfangs geringer Breite. Allmählich gewinnt sie an Ausdehnung, vor allem coronalwärts und distalwärts. Fast immer kann man als Nebenbefund feststellen, daß sich nahe dem Zahnfleisch, auf der Lippenfläche der Zähne ein weißgelber, schmieriger Belag befindet, der sich durch einen mit Alkohol getränkten kleinen Wattebausch ganz leicht entfernen läßt. Darunter erscheint dann ganz deutlich die diffuse, grünliche Verfärbung des Zahnes. Dieser scheinbare Belag läßt sich

nicht entfernen, gibt auch keinen Farbstoff ab. Die Farbe sitzt im Schmelzgewebe, oder genauer gesagt, in dem aus Hornsubstanz bestehenden Schmelzoberhäutchen. Man nimmt einesteils an, daß der Farbstoff vorwiegend auf die Tätigkeit von Mikroorganismen zurückzuführen ist. Nach den Untersuchungen von Miller aber besteht der Farbstoff aus grünem Schwefelhämoglobin. Wie kommt nun dieser Farbstoff zustande, und wie kommt es zu einer so intensiven Dauerverfärbung? Rebel erklärt sich den Vorgang folgendermaßen: Das Zahnfleisch, das in dauerndem Kontakt mit dem schmierigen, weißgelben Belag steht, ist regelmäßig mehr oder weniger geschwollen und entzündet, und blutet daher schon bei leichter Berührung ziemlich stark. Das vorwiegend aus organischen Teilen bestehende Gemisch von Blut, abgestoßenen Epithelien, Speiseresten und Schleim zersetzt sich in der Nische, die die geschwollene Gingiva mit den Zahnflächen bildet. Natürlich erfährt das darunterliegende Schmelzoberhäutchen durch die Gärung weitgehende Veränderungen, es quillt, wird porös und nimmt den bei dem Fäulnisprozeß entstandenen Farbstoff in sich auf. Allmählich wird die erst noch glatte, glänzende Oberfläche des Zahnes rauh und kreidig. Der Schmelz wird porös, bröckelt stückweise ab und legt dadurch das Dentin immer mehr frei. Diese Art der Karies hat die Neigung, dem Zahnfleischrand folgend, den Zahn zu umwandern, dagegen findet man nach der Schneidekante zu immer eine viel geringere Ausbreitung. Hat der kariöse Prozeß den ganzen Zahn ringförmig umwandert, so spricht man von einer zirkulären Karies, oder weil er vorwiegend am Zahnhals sich ausbreitet, von Zahnhalskaries. Der von Anfang an oberflächlich fortschreitende Defekt hat geringe Tendenz, tiefere Schichten einzubeziehen wie die gewöhnliche Karies; allmählich kommt es aber doch zum Zusammenbruch des Zahnes, denn die dünne Verbindung zwischen Krone und Wurzel ist natürlich unfähig, den Kaudruck, hauptsächlich den von der Seite wirkenden, auszuhalten. Meist gelingt es der Pulpa, während des Umsichgreifens des kariösen Prozesses genügend Sekundärdentin zu bilden, so daß bei der Fraktur die nunmehrige Pulpenhöhle nicht eröffnet wird. Daher kommt es, daß die Wurzeln der Zähne noch lange absolut reaktionslos im Kiefer stehen und noch relativ kräftig zur Funktion herangezogen werden können.

Man kann fast durchweg beobachten, daß das Umsichgreifen der zirkulären Karies vorwiegend symmetrisch im Oberkiefer vor sich geht. Es werden also beide Kieferhälften gleichmäßig ergriffen, und zwar zuerst die mittleren, dann

die seitlichen Schneidezähne und Eckzähne, mitunter sogar noch die Milchmolaren. Wird die Milchzahnkrone von der zirkulären Karies schon während ihres Durchbruchs ergriffen, so kann, da nach völligem Durchbruch des Zahnes die Krone späterhin freibleibt, der Defekt an einer beliebigen Stelle der Krone sitzen. Zu erwähnen wäre noch, daß die zirkuläre Karies in einem gewissen Alter zum Stillstand kommt. Hauptsächlich sind es die Eckzähne, die einer weiteren Zerstörung standhalten, und die mit ihrer gürtelförmigen Karies noch im späteren Kindesalter im Kiefer stehen.

Was für Allgemeinerkrankungen des kindlichen Organismus sind es nun, für die die zirkuläre Karies typisch, bezw. deren äußeres Zeichen die zirkuläre Karies sein soll, und was berechtigt uns zu der Annahme, daß diese Allgemeinerkrankungen die Ursache der zirkulären Karies sind?

Die Allgemeinerkrankungen, mit denen zirkuläre Karies im allgemeinen vergesellschaftet ist, sind:

1. Tuberkulose,
2. Skrofulose, bezw. exsudative Diathese,
3. Rachitis.

Dabei verstehen die einen Autoren unter Skrofulose eine Form der kindlichen Tuberkulose, die andern sprechen der Krankheit ihren tuberkulösen Charakter ab. Weigert (Breslau) schließt sich der letzteren Auffassung an und hält die Skrofulose für eine nichttuberkulöse Form der Erkrankung, die in der Hauptsache durch eine gewisse Neigung zu Erkrankungen der Haut und der Schleimhaut klinisch gekennzeichnet ist. Czerny nennt diese Form „exsudative Diathese". Nach Weigert und Steinitz gehören zu der nach ihrer Ansicht weit verbreiteten Skrofulose, gemeint ist die Czernische Form der exsudativen Diathese, auch gewisse Veränderungen an den Frontzähnen des Milchgebisses, die als Folge der Krankheit in ihrer ganzen Sturktur einen „locus minoris resistentiae" zurückbehalten haben. Sie äußern sich in der oben angeführten Verfärbung hauptsächlich der oberen Schneidezähne, die im weiteren Verlauf der Affektion zu zirkulärer Karies und zur völligen Zerstörung der betroffenen Zähne führt. Die Verbreitung dieser Kariesform ist ziemlich groß, und man müßte eigentlich der heranwachsenden Generation ein fürchterliches Prognostikum stellen, wenn die zirkuläre Karies der Kinder ein Symptom der erfolgten Infektion mit Tuberkulose wäre.

Weigerts Untersuchungen in verhältnismäßig kurzer Zeitspanne ergaben, daß 41,1 Prozent der untersuchten Kin-

der mit beginnender oder ausgesprochener zirkulärer Karies behaftet waren, dagegen wies keines einen tuberkulösen Prozeß auf, während bei einigen der nicht mit zirkulärer Karies behafteten Kinder, Tuberkulose einwandfrei nachgewiesen werden konnte. Die Milchzähne der Kinder hatten im Ganzen nur einen gelblichen Farbton. Weigert bemerkt noch dazu, daß der Prozentsatz der zirkulären Karies in ihren verschiedenen Entwicklungsstadien sich bei den Kindern des Proletariats anders gestaltet, als bei den Kindern der besser situierten Volksklassen. Dieser Grund ist wohl zurückzuführen auf die intensivere Mundpflege der Kinder der Bessersituierten. Durch systematische Mundpflege kann man natürlich den weißen Zahnbelag beseitigen und die zirkuläre Karies, auch wenn es schon bis zum Stadium der grünen Verfärbung gekommen ist, hintanhalten. Aber es spielt hier wohl noch eine andere Tatsache herein, nämlich die, daß die Proletarierkinder vorwiegend mit weniger konsistenten Nahrungsmitteln ernährt werden, wie die Kinder der bessergestellten Volksklassen, wodurch natürlich die Entstehung der zirkulären Karies begünstigt wird.

Neumann hält die grüne Pigmentation und die zirkuläre Karies für ein bestimmtes Symptom der Tuberkulose und ein diagnotisch dafür verwertbares Hilfsmittel. Die Ursache soll eine durch die Tuberkulose hervorgerufene saure Fermentation des Speichels sein. Nach seinen Beobachtungen wiesen 56 Prozent der untersuchten Leichen mit zirkulärer Karies auch Tuberkulose auf. Von 53 Kinderleichen gleichen Alters ohne zirkuläre Karies waren 13 Prozent tuberkulös. Unter seinen 104 Patienten mit zirkulärer Karies hatten nicht weniger als 66 Tuberkulose; und zwar waren darunter 34 Fälle von skrofulösen Halsdrüsenschwellungen, 11 Fälle mit Bronchialdrüsentuberkulose, 9 Fälle mit chronischer Eneumonie oder Pleuritis und 12 Fälle mit zweifelloser Tuberkulose anderer Organe. Zum Gebiet der Tuberkulose rechnet Neumann auch die Skrofulose.

Die Untersuchungen von O. Meyer bestätigen im großen Ganzen die Annahme Neumanns. Er beobachtete den grünen Belag hauptsächlich im 4. Lebensjahr, Neumann dagegen am häufigsten im 2. Lebensjahr. Bei Neumann liegt der Höhepunkt der Karies im 3., bei O. Meyer dagegen zwischen dem 4. und 5. Lebensjahr.

Birkenthal hat über 1000 Kinder untersucht, hat aber nur bei 50 Fällen zirkuläre Karies festgestellt. 8 Kinder hatten manifeste Tuberkulose, 11 waren erblich belastet, bei

3 Kindern war Belastung nicht nachweisbar. Bei 28 Kindern gab weder Anamnese, noch Befund einen Anhaltspunkt für Tuberkulose. Unter 125 tuberkulösen Kindern hat Birkenthal nur 20mal zirkuläre Karies gefunden.

Hochsinger fand zirkuläre Karies und grünen Zahnbelag zu 50 Prozent bei Tuberkulösen, Rachitikern und auch bei sonst in der Ernährung Heruntergekommenen.

Moro hatte bei schwerer zirkulärer Karies 72 Prozent, bei weniger schwerer zirkulärer Karies 66 Prozent positive Befunde von Tuberkulose, hält aber trotzdem die Zusammenhänge der zirkulären Karies mit Tuberkulose nicht für erwiesen.

Auf Grund seiner Untersuchungen, die sich über 250 Kinder erstrecken, kommt Feiler zu dem Ergebnis, daß die zirkuläre Karies ausschließlich Proletarierkinder, meist die letzten Sprossen zahlreicher Arbeiterfamilien befällt. In der Privatpraxis ist sie nicht zu finden. Als Allgemeinerkrankungen, mit denen zirkuläre Karies nachweisbar zusammenhängen soll, führt Feiler an: Konnatale Lues, Tuberkulose, Rachitis und exsudative Diathese. Die konnatale Lues können wir wegen der allzugroßen Seltenheit ihres Auftretens bei zirkulärer Karies aus unseren Betrachtungen ausschalten.

Nach Borggräfe ist die zirkuläre Karies im Milchgebiß nicht allein eine Teilerscheinung der Rachitis, oder exsudativen Diathese, sondern zeigt eine häufige Verbindung mit Atonie. Die Atonia ventriculi, durch Ueberfütterung mit Kohlehydraten hervorgerufen, wirkt durch Bildung von Gärungssäuren im Magen schädigend auf den gesamten Mineralstoffwechsel und auf den Verkalkungsprozeß in den Zähnen. Die Störung des intermediären Stoffwechsels ist die primäre Ursache der zirkulären Karies, die exogene Schädigung der Zähne geschieht erst sekundär.

Ueberblicken wir die angeführten teils zahlenmäßigen Angaben der verschiedenen Autoren, so müssen wir feststellen, daß trotz manchmal ganz verführerischer Versuchsresultate, die Zahlenreihen nicht beweisend sind für einen sicheren Zusammenhang von Tuberkulose und exsudativer Diathese mit zirkulärer Karies. Exsudative Diathese wurde ja teilweise im Verein mit einem ganz gesunden Gebiß gefunden, und der Prozentsatz der für den Zusammenhang mit Tuberkulose beweisenden Fälle ist nachträglich durch die Versuche Moros mit der Tuberkulinreaktion noch vermindert worden.

Wir haben aber jetzt noch einen 3. Punkt zur Betrachtung ausstehen, und das ist die Rachitis.

Feiler nimmt an, daß ein Zusammenhang zwischen Rachitis und zirkulärer Karies des Milchgebisses besteht, denn fast immer wird Rachitis oder ihre Spuren gleichzeitig mit zirkulärer Karies gefunden. Die Wirkung auf die Milchzähne stellt er sich dabei so vor: Die Rachitis hat bekanntlich als Ursache eine Verarmung des Blutes an Kalksalzen. Zur Wiederherstellung des normalen Konzentrationszustandes setzt nun im ganzen Körper eine Kalkberaubung des ganzen Knochengewebes, auch der Zähne ein. Die Partien der Milchzähne, denen nun zonenförmig Kalk entzogen wurde, oder bei denen der Kalkanbau zur Zeit des Florierens der Rachitis gestockt hat, sind natürlich für die Karies und ihre Helfershelfer, Mundsäure und Bakterien, Prädilektionsstellen. Dem zonenförmig auftretenden Mangel an Kalk entspricht die nachherige ringförmige Lokalisation der zirkulären Karies. Der Meinung, die zonenförmige Schwächung des Dentins und Schmelzens, hervorgerufen durch rachitische Prozesse, als primäre Ursache der Lokalisation und Ausbreitung der zirkulären Karies anzusehen, schließt sich auch Rebel an, wenn er als Ursache der zirkulären Karies minderwertiges Zahnmaterial bezeichnet. Die Verhältnisse liegen wohl nicht ganz so kompliziert, wie Feiler glaubt. Das minderwertige Zahnmaterial geht wahrscheinlich zurück auf Störungen im Kalkanbau während des rachitischen Krankheitsprozesses. und nicht auf Kalkberaubung der Hartsubstanzen der Zähne. Vorausetzung für einen Kalkabbau im Schmelz wäre ein Stoffwechsel in der Schmelzsubstanz.

Prophylaktisch können wir gegen die Entstehung der zirkulären Karies vorgehen durch Anhalten der Kinder zu regelmäßiger und intensiver Mundpflege, sobald die Verhältnisse es gestatten. Im allgemeinen kann man finden, daß die Kinder, einmal mit der Zahnbürste vertraut, von selbst an die Reinhaltung ihrer Zähne denken.

Therapeutisch ist eine energische Rachitisbekämpfung am Platze.

Grüne Verfärbung konnte ich bei einem 4jährigen Mädchen an den oberen, mittleren Milchschneidezähnen beobachten. An den Zähnhälsen der 6 Frontzähne fand sich starker schmieriger Belag. Der Zahnfleischsaum war entzündlich gerötet.

Zwei Fälle von zirkulärer Karies:

1. W. H. 2½ Jahre; die Milchschneidezähne waren sämtliche abgebrochen (die schwarzen Stummel steckten noch

im Kiefer) und die beiden Eckzähne schon stark zerstört. Das Kind war nach Angabe der Mutter viel von Krankheit heimgesucht, litt immer wieder an Mittelohrentzündung, Angina und viel Katarrh, und hatte schwere Rachitis überstanden. Auffällig ist das gedunsene Aussehen des Kindes. Der Kiefer ist breit angelegt, der Gaumen mäßig hoch. Es ist das einzige Kind einer 37 Jahre alten Mutter, die während der Schwangerschaft immer kränklich war.

2. A. L. 7 Jahre; ^{1}J noch nicht vorhanden,
J^{1} fertig durchgebrochen.

Die seitlichen Milchschneidezähne sind ausgefallen. Die Milcheckzähne zeigen starke zirkuläre Karies, sind aber noch ganz funktionstüchtig.

XII. Schädigung der bleibenden Zähne durch entzündliche Prozesse, ausgehend von den Milchzähnen.

Als Folge des Pulpenverfalls der Milchzähne und anschließender apikalerPeriodontitis finden wir oft in der Tiefe des kindlichen Kiefers entzündliche Prozesse, die nicht selten auf den bleibenden Zahnkeim übergreifen und dort irreparable Denkzettel ihres unterirdischen Treibens hinterlassen. Am häufigsten sind die Prämolaren betroffen, da in erster Linie die Milchmolaren so weitgehender Zerstörung durch Karies anheimfallen, daß an ihrem apikalen Teil Verheerungen der schon angeführten Art sich entwickeln können. Die Entstehung der Defekte an den Prämolarenkronen beruht auf der Lagerung der Zahnkeime gerade zwischen den Wurzeln der Milchmolaren. Die Folge des Umsichgreifens eines apikalen Entzündungsprozesses an den Milchmolaren bis zum Zahnsäckchen des Ersatzteiles ist eine Schädigung des Schmelzüberzugs des Zahnkeims, Entstehung von Schmelzhypoplasien, bräunliche Verfärbung des Schmelzes, mitunter sogar vollständige Verstümmelung der Kronenform. Vereitert das Zahnsäckchen schon zu einem Zeitpunkt, wo der Schmelzanteil des Ersatzzahnes noch nicht fertig gebildet ist, so kann die Störung derart sein, daß das Schmelzepithel zu weiterer Bildung von Schmelz überhaupt nicht mehr fähig ist. Die Hypoplasien können direkt entstanden sein durch Aufbaustörungen des Schmelzes, dann auch indirekt durch Resorption des schon fertig gebildeten Schmelzes. Nach Abklingen der Entzündung setzt meist an Stelle der Schmelzdefekte

Neuanbau von Zement ein. Die Farbimprägnation des Schmelzes rührt her von den nekrotischen Stoffen des Entzündungsherdes.

Stellen wir in einem bleibenden Gebiß einen einzelnen hypoplastischen, verfärbten Zahn fest, so können wir mit Bestimmtheit sagen, daß es sich um einen entzündlich und nicht rachitisch geschädigten Zahn handelt. Rachitische Hypoplasien kommen immer symmetrisch und nie in der Einzahl vor. Nach der Lokalisation der Verfärbung kann man sogar nachträglich die Wurzel des Milchzahnes feststellen, von der die Infektion ausgegangen ist.

Bei diesen Zähnen, die Turner zum erstenmal beschrieben hat und die nach ihm genannt werden, trifft die Infektion in der Regel bloß den Schmelz. Geht sie dagegen tiefer, so ist das Resultat eine mehr oder weniger weitgehende Zerstörung des Zahnkeims, der unter Umständen seine Lebensfähigkeit einbüßen kann und dann als Sequester ausgestoßen wird. Letzteres kommt allerdings äußerst selten vor.

XIII. Weichteilerkrankungen, verursacht durch kariöse Milchzähne und gangränöse Milchzahnwurzeln.

Eine gelegentlich zu beobachtende Erscheinung ist die, daß Zunge, Wangen- oder Lippenschleimhaut an Ecken und Zacken stark kariöser oder zusammengebrochener Milchzahnruinen scheuern. Der Erfolg ist dauerndes Wundsein, was die Kinder äußerst unangenehm empfinden. Gewöhnlich entwickelt sich dann zu allem hin noch ein Geschwür durch Infektion vom kariösen Zahn aus. Der schuldige Zahn, oder die schuldigen Zähne sind leicht zu ermitteln, da das ulcus als Abklatsch direkt an der verursachenden Stelle lokalisiert ist. Die Therapie ist natürlich Beseitigung der Ursache, also Extraktion oder, wir wollen vorsichtig sein, Abschleifen der scharfen Kanten.

Wir haben schon erwähnt, daß mit dem Absterben der Pulpa und dem Zugrundegehen des Parodontiums jegliche Resorption der Milchzahnwurzeln sistiert. Was geschieht nun mit den Wurzeln, wenn sie nicht gerade extrahiert werden? — Der nachrückende bleibende Zahn schiebt die Wurzeln allmählich aus dem Kiefer, und so kommt es, daß die gangränösen, hochinfektiöses Material enthaltenden Wurzelreste die Gingiva durchstechen und sich zuweilen tief in die anliegende Wangenschleimhaut einbohren. Durch den chronischen

Fremdkörperreiz und die infektiösen Massen im Wurzelkanal kommt es zu Dekubitalgeschwüren, die allerdings keinerlei Schmerzen bereiten und die wiederum nach Beseitigung der Ursache rasch abheilen. Die Wunden kann man ganz sich selbst überlassen, sie erfordern keinerlei Beobachtung und Nachbehandlung.

XIV. Fokalinfektion im Kindesalter.

Die Lehre von der Fokalinfektion, der bekannten amerikanischen Theorie, ist noch ziemlich neu. Als im Jahre 1922 in der deutschen Literatur die ersten Berichte über die in aller Stille angestellten Untersuchungen (P ä ß l e r, Otfried M ü l l e r) erschienen, stand man in ärztlichen und zahnärztlichen Kreisen der neuen Anschauung ziemlich mißtrauisch, ja sogar ablehnend gegenüber. Ein paar Jahre später jedoch änderten sich die Ansichten bedeutend. Von nun an wurde die deutsche Literatur mit einer Menge von Beiträgen zur oralen Sepsis überschüttet, und im Gegensatz zu früher stellten sich fast alle Autoren auf den bejahenden Standpunkt in dieser Frage.

Interessant ist es, die Feststellung machen zu können, daß in der ganzen Literatur immer nur von der oralen Sepsis, ausgehend von den bleibenden Zähnen, gesprochen wird, während man den Milchzähnen als Sitz einer Herdinfektion noch keine Bedeutung beigemessen hat. Das hat seinen Grund wohl darin, daß der Praktiker den Milchzähnen, und vor allem den kranken Milchzähnen, bis in die neueste Zeit viel zu wenig Beachtung geschenkt hat, ferner, daß auf kinderärztlicher Seite verhältnismäßig selten beobachtet wurde, daß Kinder zu der Zeit, wo sie ausschließlich noch Zähne der ersten Dentition besaßen, von rheumatischen Infektionen, denn um diese handelt es sich fast ausschließlich, betroffen wurden. Wenn wir einmal die ganze Sachlage objektiv betrachten, so ist gar nicht von der Hand zu weisen, daß von Milchzähnen mit toter, verfallener Pulpa dauernd infektiöses Material in die Blutbahn geraten und an irgend welchen Organen Störungen toxischer Art hervorrufen kann. Der kindliche Organismus bringt allerdings erfahrungsgemäß dentalen Infektionen — wir wollen die übrigen Infektionskrankheiten jetzt ganz außer acht lassen — eine viel größere Widerstandskraft entgegen, als ein Erwachsener. So erklärt sich wohl, daß bei Kindern Allgemeinerkrankungen als Folge latenter Infektionsherde an den Milchzähnen viel seltener vorkommen als bei Erwachsenen.

Spanier, Lust und Händel in Karlsruhe haben an Hand einiger genau beobachteter Fälle die Berechtigung dieser Gedanken bewiesen. Leider ist festzustellen, daß gerade auf dieses spezielle Gebiet der dentalen Infektion im Kindesalter noch zu wenig Augenmerk gerichtet worden ist, und zwar auf kinderärztlicher, wie auf zahnärztlicher Seite. Bei den Untersuchungen der angeführten Autoren handelt es sich um Kinder zwischen 4 und 7 Jahren, die an chronischem Gelenkrheumatismus, akuter Endokarditis, oder nur an zeitweise aufflackernden fieberhaften Zuständen litten. Die Kinder zeigten bei der Untersuchung Milchgebisse, mit tief kariösen Zähnen, Wurzelresten und Fisteln.

Bei Fall 1 handelte es sich um einen 5jährigen Knaben, der an subakutem Gelenkrheumatismus litt. Sämtliche Gelenke zeigten starke Schwellung. Medikamentöse und physikalische Behandlung war erfolglos. Nach Extraktion von 8 kariösen Milchzähnen trat völlige Heilung ein. Im 2. Fall litt ein 6jähriger Knabe an akutem Gelenkrheumatismus. Nach Extraktion von 5 kariösen Milchzähnen trat prompt die Heilung ein, ohne Rezidiv. Der 3. Fall zeigte ein 3jähriges Mädchen, das allgemeine Krankheitssymptome, wie Fieber, Mattigkeit, Appetitlosigkeit, Brechneigung aufwies und außerdem noch an Gliederschmerzen und schwerer Herzerkrankung litt. Bei der Inspektion des Milchgebisses wurden zwei Molaren mit Parulis entdeckt und ein Molar mit einer Fistel. Nach radikaler Entfernung der kranken Zähne schwanden sämtliche Krankheitserscheinungen, außer der Herzerkrankung. Beim 4. Fall war ein 7jähriger Knabe schwer erkrankt, litt an Schüttelfrost und zeigte stark gesteigerte Temperatur. Bei mehreren Zähnen wurde akute Wurzelhautentzündung diagnostiziert. Nachdem von zahnärztlicher Seite aus jede konservierende Behandlung abgelehnt war, kamen sämtliche verdächtigen Zähne zur Extraktion. Danach verschwanden alle Krankheitssymptome, und der Knabe zeigte in der folgenden Zeit bedeutende Gewichtszunahme.

Wir haben hier 4 Fälle vor uns, wo nach radikaler Extraktion sämtlicher verdächtiger Zähne (die leicht kariösen eingeschlossen!) die bestehenden Krankheitserscheinungen schlagartig verschwanden und auch, wie die Nachuntersuchung zeigte, nicht wiederkamen. Es liegt mir fern, an der Richtigkeit der klinischen Beobachtungen zu zweifeln. Die ganz radikale Extraktion kranker Milchzähne hat einesteils eine Berechtigung, wenn es mit unseren gewöhnlichen diagnostischen Hilfsmitteln bei einem Kinde nicht möglich ist, den schuldigen Zahn zu finden. Eine Möglichkeit, Infektionsherde an

Milchzähnen auf dieselbe Art, wie bei bleibenden Zähnen, also durch chiurgische Maßnahmen zu entfernen, haben wir nicht. Der Zahnarzt wird jedoch ein zu radikales Vorgehen, wie es Lust empfiehlt, nämlich auch einmal ein Auge zuzudrücken und einen gesunden Zahn zu opfern, kritischer betrachten, und in Anbetracht der weitgehenden ungünstigen Einflüsse auf das bleibende Gebiß, notgedrungen den radikalen Standpunkt verlassen. Wir müssen nämlich den Milchzahn dem Kindergebiß aus zweierlei Gründen erhalten, einmal zur Verhütung von Stellungsanomalien im bleibenden Gebiß, zweitens, um die Entwicklung der Kiefer, vor allem ihr gleichmäßiges Wachstum nicht zu stören.

Es ist im allgemeinen ausgeschlossen, daß bei lebender Pulpa im Wurzelkanal, und vor allem im apikalen Gebiet, infektiöse Herde entstehen können, weshalb wir die Extraktion eines solchen Zahnes unbedingt als Kunstfehler bezeichnen müssen. Ist es zur Nekrose der Milchzahnpulpa gekommen, so wäre noch zu entscheiden, ob es nicht möglich wäre, auf weniger radikale Weise, wie die Extraktion mit ihren oben angeführten unangenehmen Folgen es ist, dem infektiösen Material nach außen, also der Mundhöhle zu, durch breite Eröffnung des Zahnes Abfluß zu verschaffen. Allerdings kann dabei septisches Material in den Magen-Darmtraktus gelangen und unter Umständen sich dort schädlich auswirken. Im allgemeinen passiert es jedoch den Verdauungsweg reaktionslos nach Sterilisierung durch die Magensalzsäure. Wie hoch infektiös das gangräne Material ist, zeigen Versuche von Casarotto, der bei Meerschweinchen wässerige Lösungen von zerstörten Pulpen parenteral injizierte. Die Injektion rief bei den Versuchstieren eine Temperaturerhöhung sofort post injectionem hervor, die ihren Höhegrad nach 4 bis 5 Stunden fand. Schon nach der ersten Injektion schien das Tier krank, zeigte wenig Appetit und das Gewicht nahm bedeutend ab. Nach der 3. bis 4. Injektion erfolgte exitus nach vorherigem steilem Temperaturanstieg.

Es existieren auch vereinzelte Beobachtungen, wo es Tuberkelbazillen gelang, durch das foramen apicale gangränöser Wurzeln in das Kieferinnere einzudringen (Zilz). Ob die Tuberkelbazillen irgend einen Schaden (allgemeine tuberkulöse Infektion, oder lokale Knochentuberkulose) anrichten, hängt ab von der Tuberkulosedisposition des betreffenden Individuums. Irgend eine größere klinische Bedeutung hat dieser Infektionsmodus nicht.

Immerhin stehen die Fälle von dentaler Infektion im Kindesalter genau wie die bei erwachsenen Individuen sehr

vereinzelt da. Im allgemeinen kann man feststellen — ich habe darauf besonders geachtet —, daß es für das Kind keinerlei Schaden bedeutet, wenn aus den oben genannten orthodontischen Gründen ein oder mehrere tote Milchmolaren im Kiefer belassen werden, daß im Gegenteil, wie der Aspekt zeigt, das Kind sich dabei in bestem körperlichen Zustand befinden kann. Darum bin ich fast geneigt, Krankheiten nachgewiesenen dental-infektiösen Ursprungs darauf zurückzuführen, daß die erkrankten Kinder eine angeborene oder früh erworbene konstitutionelle Minderwertigkeit aufweisen.

Aus den letzten Kapiteln geht wohl klar und deutlich hervor, wie wichtig es ist, schon den Zähnen und der Mundhöhle des Kleinkindes größte Beachtung zu schenken. Es muß leider festgestellt werden, daß das bis heute noch nicht allgemein geschieht, und daß vielfach mit unglaublicher Oberflächlichkeit über das Gebiß unserer Kleinsten hinweggesehen wird. Es wäre endlich zu wünschen, daß die Erhaltung und ständige Kontrolle schon des Milchgebisses in zahnärztlichen Kreisen angestrebt wird. Nur dadurch, daß das noch nicht schulpflichtige Kind frühzeitig in zahnärztliche Behandlung kommt und ihm Zahnschmerzen erspart werden, ist es möglich, es auch für spätere Zeiten als regelmäßigen und dankbaren Patienten zu gewinnen. Deshalb gilt es, das Kindergebiß nicht erst in schulpflichtigem Alter zu überwachen, sondern Aufgabe der Schulzahnpflege muß es werden, ihr Arbeitsgebiet auch auf das vorschulpflichtige Alter (Kinderschulen, Kinderheime, Krippen u. ä.) auszudehnen, zum Wohle der heranwachsenden Generation. Vorerst sind hier wie so vielfach noch große finanzielle Schwierigkeiten zu überwinden.

Zum Schlusse meiner Ausführungen ist es mir eine angenehme Pflicht, meinen verehrten Lehrern, Herrn Professor Dr. P r a e g e r für die freundliche Ueberlassung des Themas, die liebenswürdige Unterstützung mit Rat und Tat, sowie die Herstellung der Mikrophotos, und Herrn Prof. Dr. W a n n e n m a c h e r für die mühevolle und fachmännisch durchgeführte Arbeit der Anfertigung der Schnitte, meinen verbindlichsten Dank auszusprechen.

Literaturnachweis.

Zu Kapitel I:

Korkhaus: Die erste Dentition und der Zahnwechsel im Lichte der Zwillingsforschung. V.f.Z. XLV. Jahrg. (1929), p. 414.

Port-Euler: Lehrbuch der Zahnheilkunde. (München 1930.)

Rebel: Die Erkrankungen des Milchgebisses in „Diagnostische Irrtümer" (Schwalbe-Euler). (Leipzig 1926.)

Scheff: Über Zähne, die mit zur Welt gebracht werden. Oe.U.V.f.Z. XXVII. Jahrg. (1911), Heft 1, p. 1.

Schröder-Moral: Über angeborene Zähne. D.M.f.Z. XXXVI. Jahrg. (1918), Heft 4, p. 97.

Teichmann: Die Vererbung der früheren Dentition. D.z.W. XXV. Jahrg. (1922), Nr. 8, p. 83.

Zu Kapitel II:

Bichlmeyr: Hauptsymtome beim Durchbruch der Milchzähne. Z.R. XXXIIII. Jahrg. (1924), Nr. 47, p. 653.

Jalowicz: Hautausschlag bei Zahndurchbruch. Z.R. XXXIII. Jahrg. (1924), Nr. 44, p. 605.

Müllejans: Urticaria infantum beim Durchbruch von Milchzähnen. Z.R. XXXIII. Jahrg. (1924), Nr. 44, p. 605.

Rebel: Die Erkrankungen des Milchgebisses in „Diagnostische Irrtümer (Schwalbe-Euler). (Leipzig 1926.)

Sikora: Husten als Begleiterscheinung oder als Folge der ersten Dentition. Z.R. XXXIX Jahrg. (1930), Nr. 36, p. 1573; Nr. 42, p. 1839; Steffen Nr. 41, p. 1798.

Zu Kapitel III:

Mayrhofer: Lehrbuch der Zahnkrankheiten (Jena 1912). Verlag: Gustav Fischer.

Port-Euler: Lehrbuch der Zahnheilkunde (München 1930)).

Zu Kapitel IV:

Maagk: Verschmelzung und Zwillingsbildung im Milchgebiß. Z.R. XXXVI. Jahrg. (1927), Nr. 50, p. 882.

Riha: Über Zwillingszähne. D.M.f.Z. XXV. Jahrg. (1907). Heft 5, p. 253.

Scheffs Handbuch der Zahnheilkunde I. Band.

Zu Kapitel V:

Adloff: Zur Frage der überzähligen Zähne im menschlichen Gebiß. D.M.f.Z. XXV. Jahrg. (1907), p. 622.

Apfelthaller: Ein Fall von angeborener Zahnlosigkeit. V.f.Z. XLI. Jahrg. (1925), p. 91.

Bloch-Jörgensen: Retinierte Milchzähne. V.f.Z. XLV Jahrg. (1929), p. 490.

Dependorf: Die Unterzahl im menschlichen Gebiß und ihre Bedeutung. Oe.U.V.f.Z. XXIII. Jahrg. (1907), p. 68.

Fischer, Guido: Retention von Milchmolaren in der Tiefe des Ober- und Unterkiefers, sowie deren Folgeerscheinungen. D.M.f.Z. XVI. Jahrg. (1908), p. 401.

Herbst-Apffelstaedt: Atlas und Grundriß der Mißbildungen der Kiefer und Zähne. (J. F. Lehmanns Verlag, München 1928.)

Moos, Leo v.: Über Anodontie, Dissert. Schweiz V. f. Z. Bd. XXIX (1919), p. 147.
Riha: Zur Zahnunterzahl. Oe.U.V.f.Z. XXX. Jahrg. (1914), Heft 3, p. 294.
Scheffs Handbuch der Zahnheilkunde 1. Band.
Wedl's Pathologie der Zähne. (Leipzig 1901.)

Zu Kapitel VI:

Berten: Über das Stehenbleiben der Milchzähne, seine Deutung und Bedeutung. D.z.W. IV. Jahrg. (1901).
Hesse: Persistenz von Milchzähnen. D.z.W. XVII. Jahrg. (1914), p. 536 und 673.
Kersting: 100 Fälle von Stehenbleiben der Milchzähne. Oe.U.V.f.Z. XXI. Jahrg. (1905), p. 599.
Parreidt: Behandlung stehengebliebener Milchzähne. D.z.W. VII. Jahrg. (1904), p. 345.
Ság: Über persistierende Milchzähne. Oe.Z.f.Stomat. XI. Jahrg. (1913), p. 398.
Traube: Über die Indikation für die Extraktion stehengebliebener Milchzähne. D.M.f.Z. XXII. Jahrg. (1904), p. 513.

Zu Kapitel VII:

Kranz, P.: Handbuch der Dermatologie: Lues congenita. — Über Zahnanomalien bei kongenitaler Lues (Sammlung Meußer).

Zu Kapitel VIII:

Müller, Franz: Vitamine und Avitaminosen. D.z.W. (1928).
Orbán: Der gegenwärtige Stand der Lehre von den Vitaminen und die Bedeutung der letzteren für das Gebiß. Oe.Z.f.St. XXI. Jahrg. (1923), p. 420.
Port-Euler: Lehrbuch der Zahnheilkunde. (München 1930.)
Urbantschitsch: Die Rachitis und ihr Einfluß auf das Milchgebiß. Oe.U.V.f.Z. XXIII. Jahrg. (1907), Heft 4, p. 529.

Zu Kapitel IX:

Bock: Milchzahnlockerung. — Fortschritte der Zahnheilkunde, Bd. II, 1; p. 405.
Meyer, W.: Ein Beitrag zur traumatischen Schädigung von Zahnkeimen. D.M.f.Z. XLII. Jahrg. (1924), Heft 21, p. 497.
Port-Euler: Lehrbuch der Zahnheilkunde. (München 1930.)

Zu Kapitel X:

Euler-Meyer: Pathohistologie der Zähne. (München 1927.) Verlag: Bergmann.
Port-Euler: Lehrbuch der Zahnheilkunde. (München 1930.)

Zu Kapitel XI:

Baumgartner: Über das Wesen der Zahnkaries mit besonderer Berücksichtigung der Histologie des gesunden und kariösen Zahnschmelzes. D.M.f.Z. XXIX. Jahrg. (1911), p. 321.
Feiler: Die sogenannte zirkuläre Karies (Habilitationsschrift, Deutsche Zahnheilkunde in Vorträgen Heft 29).
Rebel: Die Erkrankungen des Milchgebisses in „Diagnostische Irrtümer" (Schwalbe-Euler, Leipzig 1926).
Scheffs Handbuch der Zahnheilkunde: Mund- und Zahnkrankheiten bei Säuglingen.
Weigert: Zahnkrankheiten und Krankheiten der Zähne im Säuglingsalter. D.M.f.Z. XXIII. Jahrg. (1905), p. 421.

Zu Kapitel XII:

Greve: Experimentelle Beiträge zur Frage der Schädigung bleibender Zähne durch das Milchgebiß. D.z.W. (1929).

Port-Euler: Lehrbuch der Zahnheilkunde. (München 1930.)

Zu Kapitel XIII:

Port-Euler: Lehrbuch der Zahnheilkunde. (München 1930.)

Rebel: Die Erkrankungen des Milchgebisses in „Diognostische Irrtümer". (Schwalbe-Euler, Leipzig 1926.)

Zu Kapitel XIV:

Casarotto: Toxizität der Extrakte aus gangränösen Zähnen. Z.R. XXXVIII Jahrg. (1929).

Spanier, Lust, Händel: Dentale Infektion und Allgemeinerkrankung im Kindesalter. Z.R. XXXIX. Jahrg. (1930), Nr. 10, p. 397.

Lebenslauf.

Ich bin am 3. Mai 1909 in Lendsiedel, OA. Gerabronn, als ältester Sohn des damaligen Hauptlehrers Albert Bonnet geboren. Nach Versetzung meines Vaters nach Eislingen, OA. Göppingen, im Jahre 1913, besuchte ich das Realgymnasium in Göppingen bis zur 7. Klasse. Da mein Vater im April 1926 in den Gewerbeschuldienst nach Stuttgart berufen wurde, wechselten wir abermals unseren Wohnsitz. Von Frühjahr 1926 bis 1928 besuchte ich die beiden letzten Klassen des Dillmann-Realgymnasiums in Stuttgart und absolvierte dort im Februar 1928 die Reifeprüfung. Vom Sommersemester 1928 ab widmete ich mich dem Studium der Zahnheilkunde in Tübingen und legte dort im Juli 1929 die zahnärztliche Vorprüfung ab. Von meinen 7 Semestern Studium bis zur Staatsprüfung im Oktober 1931 verbrachte ich das Sommersemester 1930 an der Universität in Kiel, die übrigen an der Universität Tübingen.

Albert Bonnet.

Inhalt.

Seite

I. Pathologie des Milchzahndurchbruchs 7

II. Dentitionskrankheiten 11

III. Anomalien der Milchzähne 14

IV. Verwachsung, Verschmelzung, Zwillingsbildung im Milchgebiß 15

V. Anomalien der Zahnzahl im Milchgebiß 18

VI. Persistenz von Milchzähnen. 22

VII. Luescongenita und ihr Einfluß auf die Milchzähne 26

VIII. Rachitis und ihr Einfluß auf die Zähne des Kleinkindes . . . 28

IX. Traumatische Schädigung der Milchzähne 30

X. Karies des Milchgebisses 33

XI. Zirkuläre Karies und sog. grüne Pigmentation im Milchgebiß 43

XII. Schädigung der bleibenden Zähne durch entzündliche Prozesse, ausgehend von den Milchzähnen 49

XIII. Weichteilerkrankungen, verursacht durch kariöse Milchzähne und gangränöse Milchzahnwurzeln 50

XIV. Fokalinfektion im Kindesalter 51

Abb. 1.
Verwachsung von Wurzeln im Milchgebiß.

Abb. 2.
Milchzahnzwilling (Dens cognatus) im Schneidezahnbereich des Unterkiefers (×).

Abb. 3.
Primäre Retention eines zweiten Milchmolaren, gezeichnet nach Fischer (D.M.f.Z. 1908).

Abb. 4.

Abb. 5.

Die Abb. 4 und 5 zeigen die Persistenz beider Milcheckzähne im Oberkiefer eines 21jährigen Studenten. Die bleibenden Eckzähne sind an Stelle der nicht angelegten seitlichen Schneidezähne durchgebrochen und stehen hauerartig vor. Bei zwei Geschwistern und bei der Mutter des Patienten sind die gleichen Gebisse festzustellen.

Abb. 6.

Abb. 7.

Die Bilder 6 und 7 zeigen dieselbe Anomalie. Die bleibenden Eckzähne stehen schön in der Reihe. (Patient O. 23 Jahre.)

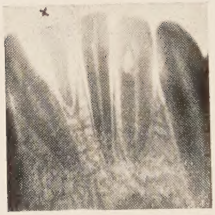

Abb. 8.

Persistenz eines unteren mittleren Schneidezahns (×). (Patient S. 23 Jahre.)

Abb. 9.

Nichtanlage der oberen seitlichen Schneidezähne. Die bleibenden Eckzähne sind an ihre Stelle getreten. Der persistierende Eckzahn c ist auch ohne Druck des nachschiebenden Zahnes stark resorbiert. c mußte wegen starker Zerstörung durch Karies extrahiert werden (×).

Abb. 10.

Nebeneinanderbestehen von Milch- und bleibendem Eckzahn. Der Milcheckzahn ist stark resorbiert.

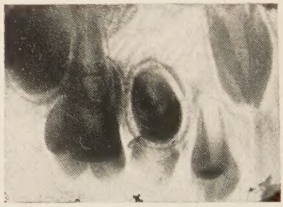

Abb. 11.

Patient E. F., 9½ Jahre. Der zweite Milchmolar links oben ist vor einigen Jahren beinahe in Höhe des Zahnfleisches frakturiert. Der Patient gibt an, mit dem Kopf unter ein Wagenrad gekommen zu sein. Das Röntgenbild zeigt die annähernd horizontale Lagerung des Prämolarenkeims (×). Ob die Dislokation unabhängig vom Trauma, oder durch dasselbe entstanden ist, konnte nicht festgestellt werden. Nach Extraktion des Milchmolaren zeigte sich, daß die Wurzeln schon bis zur Hälfte resorbiert waren. Das Pulpenkavum war spaltförmig eröffnet.

Abb. 12.
Reichliche Sekundärdentinbildung am Milchschneidezahn eines 6-Jährigen. Den ursprünglichen Pulpenraum füllt ein neugebildeter Sekundärdentinkörper fast ganz aus.

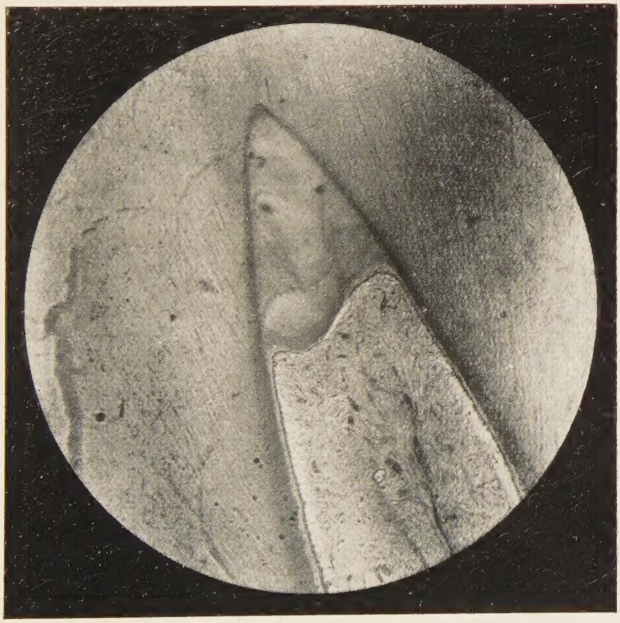

Abb. 13.
Sekundärdentinbildung an einem Milcheckzahn.

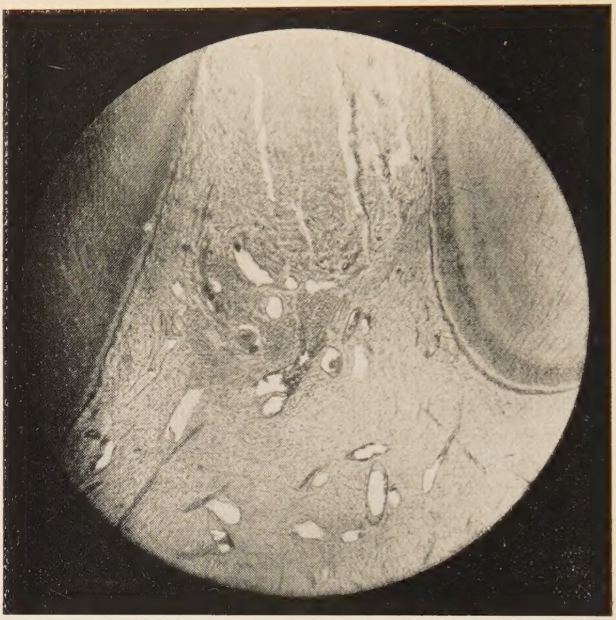

Abb. 14.
Pulpitis partialis im Pulpenhorn eines Milchmolaren.

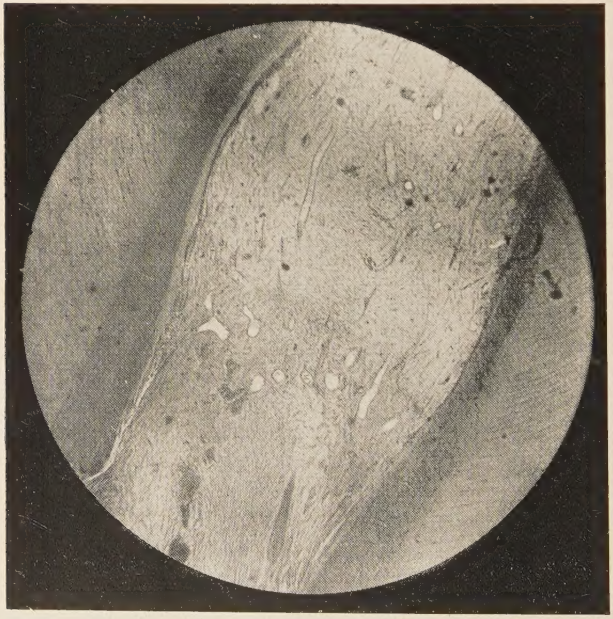

Abb. 15.
Übergang von Pulpengewebe in Resorptionsgewebe beim Milchzahn.